FACULTÉ DE MÉDECINE DE PARIS

Année 1962 n° 1289

THÈSE

POUR LE

DOCTORAT EN MÉDECINE

DIPLOME D'ETAT

PAR

CORNIER Michel

Né le 21 Aout 1927, à Paris 6e

Présentée et soutenue publiquement le : 1962

CONTRIBUTION A L'ETUDE DE LA BRONCHOGRAPHIE APRES EXERESE PULMONAIRE PARTIELLE

Président : Mr. E. BERNARD, Professeur

EDITIONS A. G. E. M. P. — 8, RUE DANTE · PARIS-Ve

FACULTÉ DE MÉDECINE DE PARIS

Année 1962 n°

THÈSE

POUR LE

DOCTORAT EN MÉDECINE

DIPLOME D'ETAT

PAR

CORNIER Michel

Né le 21 Aout 1927, à Paris 6e

Présentée et soutenue publiquement le :

R. UNIV. BIBLIOTHEEK LEIDEN

CONTRIBUTION A L'ETUDE DE LA BRONCHOGRAPHIE APRES EXERESE PULMONAIRE PARTIELLE

Président : Mr. E. BERNARD, Professeur

EDITIONS A. G. E. M. P. — 8, RUE DANTE · PARIS-Ve

R. FRIC
BIBLIOTHÈQUE
LEDUC

1-2-1962

PROFESSEURS HONORAIRES :

MM. Alajouanine (T.), Aubin (A.), Bénard (H.), Bulliard (H.), Cadenat (F.), Chabrol (E.), Champy (C.), Debré (R.), Fey (B.), Gastinel (P.), Halphen (E.), Hazard (R.), Heuyer (G.), Lantuejoul (P.), Laroche (G.), Lévy-Solal (E.), Lian (C.), Mathieu (P.), Mocquot (P.), Mondor (H.), Monod (R.), Moreau (R.), Moulonguet (P.), Olivier (E.), Pasteur Vallery-Radot, Petit-Dutaillis (D), Quénu (J.), Richet (C.), Senèque (J.), Strohl (A.), Tanon (L.).

DOYEN . . . . . Léon BINET.
Membre de l'Institut

1er ASSESSEUR . . . . . Jean VERNE
2e ASSESSEUR . . . . . Gaston CORDIER

I. — PROFESSEURS

1° CHAIRES DE SCIENCES FONDAMENTALES

a) Professeurs titulaires :

	MM.
Anatomie	DELMAS (A.)
Anatomie pathologique	DELARUE (J.)
Anesthésiologie	BAUMANN (J.)
Biochimie médicale	JAYLE (M.-F.) SCHAPIRA (G.)
Biologie appliquée à l'Education physique et aux Sports	CHAILLEY-BERT (P.)
Biologie médicale	FAUVERT (R.)
Cancérologie médicale et sociale	BERNARD (J.)
Embryologie	GIROUD (A.)
Histoire de la médecine et de la chirurgie (Lariboisière)	N...
Histologie	VERNE (J.)
Hygiène et médecine préventive	JOANNON (P.)
Médecine du Travail	DESOILLE (H.)
Médecine légale	PIEDELIÈVRE (R.)
Microbiologie (Bactériologie et virologie)	FASQUELLE (R.)
Parasitologie	GALLIARD (H.)
Pathologie chirurgicale	HUGUIER (J.)
Pathologie exotique	LAVIER (G.)
Pathologie expérimentale et comparée	MERKLEN (F.-P.)
Pathologie médicale	MILLIEZ (P.)
Pathologie respiratoire	TURIAF (J.)
Pathologie et thérapeutique générales	BOUDIN (G.)
Pharmacologie	CHEYMOL (J.)
Physiologie	BINET (L.) BARGETON (D.)
Physiologie et pathologie obstétricale	LEPAGE (F.)
Physique médicale	DOGNON (A.) DJOURNO (A.)
Radiologie médicale	DESGREZ (H.)
Technique chirurgicale et Chirurgie expérimentale	N...
Thérapeutique	CONTE (M.)

b) Professeurs à titre personnel :

Biochimie médicale	DESGREZ (P.) POLONOVSKI (J.)
Biologie médicale	BOURLIÈRE (F.)
Embryologie	TUCHMANN (H.)
Hygiène et médecine préventive	DEPARIS (M.)
Parasitologie	BRUMPT (L.-C.)
Pathologie chirurgicale	LAURENCE (G.)
Pharmacologie	LÉVY (Mlle J.)
Physiologie	PARROT (J.)
Physique médicale	KELLERSHOHN (L.)

2° CHAIRES DE SCIENCES CLINIQUES

a) Professeurs titulaires :

		MM.
Clinique carcinologique chirurgicale (Necker)		REDON (H.)
Clinique cardiologique (Broussais)		MOUQUIN (M.)
Cliniques chirurgicales	Beaujon	LORTAT-JACOB (J.-L.)
	Cochin	LEGER (L.)
	Hôtel-Dieu	PATEL (J.)
	Pitié	CORDIER (G.)
	Saint-Antoine	GOSSET (J.)
	Salpêtrière	SICARD (A.)
	Tenon	OLIVIER (Cl.)
Clinique de chirurgie infantile et orthopédique (Enfants Malades)		FÈVRE (M.)
Clinique chirurgicale orthopédique et réparatrice (Cochin)		MERLE d'AUBIGNÉ (R.)
Clinique de chirurgie cardio-vasculaire (Broussais)		GAUDART d'ALLAINES (F. de)
Clinique de chirurgie pleuro-pulmonaire (Laennec)		MATHEY (J.)
Clinique endocrinologique (Pitié)		DECOURT (J.)
Clinique de Génétique médicale (Enfants-Malades)		LAMY (M.)
Clinique gynécologique (Broca)		FUNCK-BRENTANO (P.)
Clinique des maladies cutanées et syphilitiques (Saint-Louis)		DEGOS (R.)
Clinique des maladies des Enfants (Enfants-Malades)		CATHALA (J.)
Clinique des maladies infectieuses (Claude-Bernard)		MOLLARET (P.)
Clinique des maladies mentales et de l'encéphale (Sainte-Anne)		DELAY (J.)
Cinique des maladies métaboliques (Necker)		HAMBURGER (J.)
Clinique des maladies du sang (Broussais)		MARCHAL (G.)
Clinique des maladies du système nerveux (Salpêtrière)		CASTAIGNE (P.)
Cliniques médicales	Boucicaut	LENÈGRE (J.)
	Broussais	SOULIÉ (P.)
	Cochin	JUSTIN-BESANÇON (L.)
	Cochin	BROUET (G.)
	Hôtel-Dieu	BARIÉTY (M.)
	Lariboisière	SÈZE (S. de)
	Pitié	DREYFUS (G.)
	Saint-Antoine	KOURILSKY (R.)
Clinique médicale d'hydrologie thérapeutique et climatologie (Bichat)		DEBRAY (C.)
Clinique médicale propédeutique (Broussais)		GENNES (L. de)
Clinique médico-sociale du diabète sucré et des maladies de la nutrition (Hôtel-Dieu)		DEROT (M.)
Clinique de neuro-chirurgie (Pitié)		DAVID (M.)
Clinique neurologique (Salpêtrière)		GARCIN (R.)
Cliniques obstétricales	Baudelocque	LACOMME (M.)
	Foch (Suresnes)	MERGER (R.)
Clinique obstétricale et gynécologique (Port-Royal)		VARANGOT (J.)
Clinique ophtalmologique (Hôtel-Dieu)		RENARD (G.)
Clinique oto-rhino-laryngologique (Lariboisière)		AUBRY (M.)
Clinique de pédiatrie et de puériculture (Saint-Vincent-de-Paul)		LELONG (M.)
Clinique de pédiatrie sociale (Enfants-Malades)		MARIE (J.)
Clinique de pneumo-phtisiologie (Laennec)		BERNARD (E.)
Clinique de neuro-psychiatrie infantile (Salpêtrière)		MICHAUX (L.)
Clinique de rhumatologie médicale et sociale (Cochin)		COSTE (F.)
Clinique stomatologique (Pitié)		DECHAUME (M.)
Clinique thérapeutique chirurgixale (Vaugirard)		ROUX (M.)
Clinique thérapeutique médicale (Saint-Antoine)		LEMAIRE (A.)
Clinique toxicologique		GAULTIER (M.)
Clinique traumatologique		PADOVANI (P.)
Séméiologie médicale		DOMART (A.)
Séméiologie et clinique chirurgicales		POILLEUX (F.)
Clinique urologique (Necker)		COUVELAIRE (R.)
Hygiène et clinique de la première enfance (Trousseau)		TURPIN (R.)

b) Professeurs à titre personnel :

Médecine	BOUR (H.) LHERMITTE (F.) PEQUIGNOT (H.)

II. — PROFESSEURS SANS CHAIRE, PROFESSEURS AGRÉGÉS ET MAITRES DE CONFÉRENCES - AGRÉGÉS

	MM.
Anatomie	CABROL (C.) COUINAUD (C.) GILLOT (C.) OLIVIER (G.)
Anatomie pathologique	GAUTHIER-VILLARS (Mlle P.) pr. s. ch. ABELANET (R.) BUSSER (F.) CHOMETTE (G.) GOUYGOU (Ch.), m. conf. NEZELOFF (Ch.) ORCEL (L.) PAILLAS (J.)
Anesthésiologie	KERN (E.) VOURC'H (G.)
Bactériologie	BARBIER (P.) CHRISTOL (D.) LE MINOR (L.) TOURNIER (P.)
Biochimie médicale	BAILLIEU Et. m. conf. BOURILLON (R.) CARTIER (P.) DREYFUS (J.-Cl.) GONNARD (P.) KRUH (J.) JEROME (H.)
Biologie appliquée à l'Education Physique et aux Sports	PLAS (F.)
Carcinologie	BOIRON (M.) DENOIX (P.) MATHE (G.) SELIGMANN (M.)
Dermato-Syphiligraphie	CIVATTE (J.) DUPERRAT (B.)
Electro-Radiologie	LEDOUX-LEBARD (G.)
Hématologie	BESSIS (M.) BILSKI-PASQUIER (G.) DAUSSET (J.) DUHAMEL (G.)
Histologie	COUJARD (R.), pr. s. ch. MAROIS (M.) RACADOT (J.)
Hydrologie	BESANÇON (F.) CORNET (A.)
Hygiène	BOYER (J.) pr. s. ch. BLANCHER (G.) CORRE-HURST (Mme L.) SAPIN-JALOUSTRE (H.)
Maladies infectieuses	BASTIN (R.) DUPONT (V.)
Médecine légale	DEROBERT (L.), pr. s. ch. FOURNIER (E.) GUENIOT (M.) HADENGUE (A.)
Médecine du travail	ALBAHARY (C.)
Neuro-chirurgie	PERTUISET (B.)
Obstétrique	GRANJON (A.) HERVET (E.) LE LORIER (G.) LEVY (J.) MORIN (P.) MUSSET (R.) ROBEY (M.) SENEZE (J.) SUREAU (C.) THOYER-ROZAT (J.)
Ophtalmologie	BRÉGEAT (P.) DUBOIS (A.) SARAUX (H.)
Orthopédie	JUDET (R.) MEARY (R.) POSTEL (M.) RAMADIER (J.)
Oto-rhino-Laryngologie	DEBAIN (J.) PIALOUX (P.)
Parasitologie	GOLVAN (Y.) LAPIERRE (J.)
Pathologie chirurgicale	BARCAT (J.) BINET (J.-P.) CAUCHOIX (J.) CERBONNET (G.) CHATELIN (C.-L.) DUBOST (Ch.) DUBOST (Cl.) FAUREL (J.) FLABEAU (F.) GARBAY (M.) GARNIER (H.) (Cl. de) GAUDART-d'ALLAINES GERMAIN (A.) LATASTE (J.) LEVEQUE (B.) LOYGUE (J.) MERCADIER (M.) NATALI (J.) PELLERIN (D.) PERROTIN (J.) ROBERT (H.) THOMERET (G.)
Pathologie exotique	SCHNEIDER (J.)
Pathologie expérimentale	BENHAMOU (J.-P.) BERTHAUX (P.) BOIVIN (P.) CROSNIER (J.) HARTMANN (L.) LŒPER (J.) MAURICE (J.) MIKOL (Cl.) RICHET (G.)
Pathologie médicale	AUSSANNAIRE (M.) BOUVIER (J.) BOUVRAIN (Y.) BRICAIRE (H.) BRISSAUD (H.) BROCARD (H.) BUGE (A.) CATINAT (J.) CHRÉTIEN (J.) COBLENTZ (B.) CONTAMIN (F.) COURY (C.) ÉTIENNE (J.-P.) FREZAL (J.) FRITEL (D.) HENNEQUET (A.) HIMBERT (J.) HOUSSET (E.) LAROCHE (Cl.) LESOBRE (R.) MACREZ (C.) MOREAU (L.) NICK (J.) ROYER (P.) TOURNEUR (R.) WOLFROMM (R.)
Pédiatrie-Puériculture	JOSEPH (R.) LAFOURCADE (J.) LEPERCQ (G.) MANDE (R.) MOZZICONACCI (P.) POLONOVSKI (C.) ROSSIER (A.) VIALATTE (J.)

	MM.
Pharmacologie	BOISSIER (J.) LECHAT (P.)
Physiologie	BARRES (G.) DEJOURS (P.) DURAND (J.) GIRARD m. conf. HUGELIN (A.) SCHERRER (J.)
Physique médicale	CHANTEUR (J.) GOUGEROT (L.), m. conf. pr. s. ch. GREMY (F.) m. conf. MILHAUD (G.) PELLERIN (P.) ROUCAYROL (J.-Cl) TUBIANA (M.) m. conf.
Pneumo phtisiologie	KREIS (B.) MEYER (A.) RENAULT (P.)

	MM.
Psychiatrie	PICHOT (P.)
Psychiatrie infantile	DENIKER (P.) DUCHE (D.) FLAVIGNY (H.) LAPRESLE (J.)
Rhumatologie	DELBARRE (F.)
Stomatologie	CERNEA (P.) CHAPUT (Mme A.) m. c. agr. GRELLET (M.)
Thérapeutique	CHASSAGNE (P.) LAMOTTE (M.) MARCHE (J.)
Urologie	AUVERT (J.) MOULONGUET (A. QUENU (L.)

III. — PROFESSEURS SANS CHAIRE ET AGRÉGÉS CHARGÉS DE COURS DE CLINIQUE ANNEXE à titre permanent.

	MM.
Anatomie	DEBEYRE (J,)
Clinique chirurgicale	ABOULKER (P.) AMFLINE (A), pr. s. ch. VERNE (J.-M.)
Clinique médicale	PERRAULT (M.) RAMBERT (P.) THIEFFRY (S.)
Clinique obstétricale	GRASSET (J.) MAYER (M.)

	MM.
Clinique ophtalmologique	DESVIGNES (P.) OFFRET (G.)
Clinique oto-rhino-laryngologique	MADURO (R.)
Clinique pédiatrique et puériculture	LAPLANE (R.)
Clinique psychiatrique	BARUK (H.)
Clinique urologique	KUSS (R.)

IV. — PROFESSEURS DÉTACHÉS DANS LES UNIVERSITÉS ÉTRANGÈRES

Bactériologie . . . . . HAUDUROY (P.) Pr. s. ch.

Pathologie chirurgicale . . . . . RUDLER (J.) Pr. s. ch.

V. - CHARGÉS DE COURS D'HYGIÈNE SCOLAIRE ET UNIVERSITAIRE

BOLTANSKI (E.)
LAUNAY (C.)

Secrétaire général de la Faculté . . . . . M. LENA (J.)

Secrétaire principal . . . . . Mlle CHAINTREUIL (G.)

Conservateur en Chef de la Bibliothèque
Conservateur du Musée d'Histoire de la Médecine . . . . . M. le Docteur HAHN (A.)

Conservateur . . . . . Mlle DUMAITRE (P.)

Bibliothécaires . . . . . Mmes CONTET (J.), FORGET (F.),
Mlles LAURENT (H.), LE NOIR (G.), QUIÉVREUX (E.)

Par délibération en date du 9 décembre 1798, l'Ecole a arrêté que les opinions émises dans les dissertations qui lui seront présentées, doivent être considérées comme propres à leurs auteurs et qu'elle n'entend leur donner aucune approbation ni improbation.

A MES PARENTS

A Monsieur le Professeur Etienne BERNARD

Professeur de Clinique de la Tuberculose
à la Faculté de Médecine de Paris

Membre de l'Académie de Médecine

Commandeur de la Légion d'Honneur

Qui a bien voulu nous faire
l'honneur d'accepter la
présidence de cette thèse

En hommage respectueux.

A Monsieur le Docteur R. SAUVAGE
Chirurgien des Hôpitaux
Chirurgien-Chef du Centre chirurgical Marie-Lannelongue

En témoignage de notre
reconnaissance pour la grande
bienveillance qu'il nous a
toujours manifestée.

A Monsieur le Docteur A. GARNIER

Médecin-Directeur du Sanatorium
de la Mutuelle Générale de l'Education Nationale
de Sainte FEYRE.

qui n'a cessé, depuis plus de deux ans qu'il nous guide dans nos études de phtisiologie, de faire preuve de confiance, d'estime et de bonté à notre égard. Qu'il nous permette de lui exprimer notre vive reconnaissance et notre respectueuse affection.

A Monsieur le Docteur M. MERLIER
Chirurgien au Centre chirurgical Marie-Lannelongue
Chirurgien des Sanatoriums publics

Qui nous a inspiré le sujet de cette thèse et guidé de ses conseils. Qu'il soit remercié pour ses bienveillantes directives et pour l'aide qu'il nous a apporté avec un amical intérêt.

A nos Maîtres

de l'Ecole Nationale de Médecine de REIMS

de la Faculté de Médecine de GRENOBLE

et de la Faculté de Médecine de PARIS.

A Monsieur le Docteur J. ORTHOLAN
Médecin de l'Hôpital de COMPIEGNE

Qui nous a accueilli dans son service
au terme d'études dont il a toujours
suivi le déroulement avec sympathie.

En témoignage de notre gratitude.

A Monsieur le Docteur Henri LE BRIGAND
Chirurgien des Hôpitaux
Chirurgien au Centre chirurgical Marie-Lannelongue

Qui nous a toujours soutenu de
son amicale et active sollicitude.
Qu'il soit assuré de notre très
profonde reconnaissance

A Monsieur le Docteur Marc ROMAN

En témoignage
de notre sincère gratitude.

A Messieurs les Médecins de la Fondation
"Santé des Etudiants de France"

A Messieurs les Médecins du Sanatorium
"Le Mont-Blanc", au Plateau d'Assy

A Messieurs les Médecins du Sanatorium
de Villiers-sur-Marne (Aisne)

A Messieurs les Médecins
de la Mutuelle Générale de l'Education Nationale

A Monsieur le Docteur Michel GUERBET

Pour son bienveillant accueil

A tous ceux qui ont accepté de collaborer à ce travail.

A Monsieur le Docteur Pierre SCHMIDT

En témoignage de notre respect
et de notre respectueux attachement

A Monsieur Denis FORESTIER

Président de la Mutuelle Générale de l'Education Nationale

En témoignage de notre reconnaissance
et de notre profond respect.

INTRODUCTION

Depuis que l'éxérèse pulmonaire est devenue une intervention de pratique courante de tuberculose pulmonaire, tant en milieu hospitalier que sanatorial, les problèmes de réhabitation thoracique et leur pathologie ont suscité de nouveaux travaux. Quatre d'entre eux dominent. En 1955, MATHEY, OUSTRIERES et NATALI décrivent dans la "Semaine des Hôpitaux", en s'appuyant sur 50 cas, la topographie bronchique après résection pulmonaire partielle. La même année, HERTZOG consacre un Mémoire d'Electro-Radiologie à l'étude radiologique de la réexpansion pulmonaire et de la réhabitation thoracique après exérèse. En 1956, CHERAT, dans sa thèse sur le même sujet, fait état de 75 cas. Enfin, au cours de cette même année 1956, WALLACE et PILLMANpublient dans la revue anglaise "Thorax" l'étude bronchographique post-opératoire de 49 cas d'exérèse. Il convient encore de mentionner l'article plus récent de TSAI, COHEN et YUE qui, dans "l'American Revue of Respirator Diseases" de Janvier 1960, étudient non seulement la réexpansion pulmonaire mais encore les moignons bronchiques de 52 tuberculeux opérés.

Tous ces auteurs ont essayé de systématiser les différents modes de réhabitation thoracique après des exérèses partielles et d'en établir les règles. Néanmoins, la plupart de leurs travaux font état de bronchogra-

phies pratiquées le plus souvant devant des complications post-opératoires.

Depuis 1956, au Sanatorium de SAINTE-FEYRE, les bronchographies post-opératoires ont été pratiquées d'une façon systématique au même titre que les bronchographies post-opératoires. 130 bronchographies ont été ainsi réalisées par la même équipe, dans les mêmes conditions de travail, et sous la même unité chirurgicale.

Il nous est apparu que l'étude de ces bronchographies systématiques présentait un caractère homogène, et que ce matériel permettait une analyse aussi rigoureuse que possible. Nous avons pensé qu'il pourrait être intéressant de comparer les documents bronchographiques ainsi rassemblés aux bronchographies pré-opératoires, et, d'autre part, de rapprocher les renseignements fournis par ces bronchographies post-opératoires de ceux qui ont été fournis par la bronchoscopie et la spirographie. Nous avons voulu, en effet, insister non seulement sur le côté fonctionnel et peut-être même physiologique.

Toute cette enquête nous a amené à peser la valeur de la bonchographie post-opératoire, à en discuter l'utilité, et à s'interroger sur sa nécessité.

MATERIEL ET METHODE

Sur 200 exérèses pulmonaires effectuées entre le 15 novembre 1952 et le 28 novembre 1961, 11 pneumonectomies ont été écartées du sujet. D'autre part, 59 dossiers concernant des exèrèses pulmonaires partielles ont été éliminés parce qu'incomplets. Pratiquement, 130 dossiers sont utilisables, c'est-à-dire que, se rapportant à un cas d'exérèse pulmonaire partielle, ils comprennent : bronchographies, bronchoscopies et spirographies pré et post-opératoires. La fréquence relative de chaque type d'intervention est donnée dans les tableaux ci-dessous (voir pages 5 et 6).

Toutes les opérations ont été effectuées par la même équipe chirurgicale. Toutes les fois où le chirurgien a estimé qu'il fallait diriger la réexpansion pulmonaire, la méthode de de PORSTER de "reconstruction architecturale artificielle du poumon" a été utilisée. Rappelons que cette technique réalise un véritable modelage de poumon restant, en tenant compte des possibilités locales, par la légère dérotation ou la bascule partielle d'un segment ou d'un lobe, et, enfin, par la solidarisation des divers segments ou des lobes restants. L'importance de ce point de technique mérite d'être souligné dans la mesure où il joue un rôle non négligeable dans la réexpansion harmonieuse du poumon.

Ajoutons que la rééducation fonctionnelle post-opératoire est commen-

cée 15 jours après l'intervention, et est poursuivi en moyenne jusqu'à la fin du troisième mois.

Sur nos 130 malades, 63 ont eu un pneumo-péritoine créé quelques jours avant l'intervention et entretenu pendant 15 jours ou 3 semaines dans le but de faciliter la réhabitation thoracique. Depuis le début de 1959, cette pratique a été abandonnée sans que l'on ait remarqué de différence dans la qualité de la réhabitation.

La bronchographie post-opératoire est pratiquée à partir de la fin du 3èmemois après l'exérèse : parmi nos opérés, plus de 80% l'ont eue entre 3 et 5 mois après l'intervention. Nous n'avons jamais éprouvé de difficultés particulières dues à la précocité relative de cet examen. Par contre, nous avons eu souvent à faire à des sujets très coopérants qui, connaissant les habitudes médicales du Sanatorium de SAINTE-FEYRE, avaient d'eux-mêmes réclamé la bronchographie qui leur annonçait leur sortie prochaine de l'Etablissement.

Notre technique des bronchographies est assez comparable à celles qui ont déjà été décrites. Après quelques tâtonnements initiaux, et aussi après des modifications dues à l'apparition de nouveaux produits, elle est actuellement fixée ainsi.

Nous effectuons toujours cet examen le matin, sur un malade à jeun. Nous donnons la veille au soir et le matin même, 10 cg de phénobarbital et 25 mg de chlorpromazine A cette prémédication, nous ajoutons le matin 3 cuillérées à soupe, à une heure d'intervalle, d'alimémazine. Une demi-heure avant le début de l'examen, nous faisons une injection de 1/2 mg de sulfate d'atropine. De cette manière, le sujet reste assez éveillé pour comprendre et coopérer - notamment en se retenant de tousser -, mais ses réactions sont fortement émoussées.

EXERESES DROITES

(80 cas)

	SANS Thoracoplastie associée	AVEC Thoracoplastie associée	TOTAL	
Lobectomies Supérieures	19	4	23	29
Lobectomies Moyennes	0	0	0	
Lobectomies Inférieures	3	0	3	
Lobectomies dépassées (a)	3	0	3	
Bisegmentaires (Apico-dorsales)	23	1	24	49
Unisegmentaires Dépassées (b)	13	0	13	
Unisegmentaires Pures :				
1) du lobe supérieur (c)	10	0	12	
2) Nelson	2	0		
Résections Périphériques (d)	2	0	2	
			80	

a) Lobectomie supérieure + Nelson = 2 cas
Bilobectomie Inférieure et Moyenne = 1 cas

b) Apical + sous-segment dorsal = 7 cas
Dorsal + sous-segment apical = 5 cas
Nelson + segment sous-apical inférieur = 1 cas

c)

c) Apical = 4 cas
Dorsal = 6 cas

d) Nodulede l'Apical = 1 cas
Nodule du Lobe Inférieur = 1 cas

EXERESES GAUCHES

(50 cas)

	SANS Thoracoplastie associée	AVEC Thoracoplastie associée	TOTAL	
Lobectomies Supérieures	2	4	6	8
Lobectomies Inférieures	2	0	2	
Polysegmentaires :				
1) Culmen	2	0	2	
2) Culmen + Nelson	1	0	1	6
3) Apico-Dorsales + Nelson	2	0	2	
4) Pyramide basale + Lingula	1	0	1	
Bisegmentaires (Apico-Dorsales(a))	27	1		28
Unisegmentaires Dépassées (b)	3	0	3	
Unisegmentaires Pures				6
1) du Lobe Supérieur	1	0	3	
2) du Nelson	2	0		
Résections Périphériques (c)	2	0		2
				50

a) Apico-Dorsales pures = 22 cas

Apico-Dorsales + sous segment Ventral = 3 cas

Apico-Dorsales + résection périphérique du Nelson = 2 cas

b) Dorsal + sous-segment Apical = 1 cas

Dordal + sous-segment Ventral = 2 cas

c) Nodule de l'Apical = 1 cas

Nodule du Ventral = 1 cas.

Nous pratiquons une anesthésie bronchique selon les règles habituelles, puis nous glissons dans la trachée une sonde de METRAS dont nous suivons ensuite à la radioscopie la progression jusque dans la bronche souche voulue. Nous installons alors le sujet sur la table de radiographie en le couchant sur le côté à examiner. Nous reprenons l'anesthésie bronchique en injectant de 5 à 8 cm3 de xylocaïne à 1% par la sonde, tout en roulant le sujet un peu sur le dos, puis un peu sur le ventre, et enfin en le mettant quelques minutes en position déclive. Cette manière de faire, qui apporte une quantité supplémentaire d'anesthésique insuffisante pour être toxique, permet d'obtenir une meilleure abolition des réactions tissugènes, et partant, une meilleure pénétration du moyen de contraste. Nous injectons ce dernier selon le même processus que pour l'anesthésique, mais en opérant toutefois plus lentement, et en surveillant à la radioscopie la progression du liquide opacifiant et sa répartition dans les différents territoires bronchiques. Lorsque ceux-ci sont tous injectés, nous retirons la sonde pour supprimer un élément irritant non négligeable.

Nous prenons toujours au moins quatre clichés en position couchée. Trois sont pris en inspiration : profil, oblique postérieure du côté considéré et face (dos-plaque) ; le quatrième est pris en expiration sous l'angle qui a semblé le plus favorable ou le plus nécessaire lors du développement des trois premiers films. Le cliché en expiration demande une certaine maîtrise de soi de la part du sujet, car cette expiration forcée doit être maintenue un instant bien qu'elle engendre facilement la toux. Mais nous nous efforçons de l'obtenir dans les meilleures conditions possibles car il apporte de précieux renseignements sur la dynamique bronchique et il permet souvent de compléter l'étude anatomique des bronches en supprimant des superpositions gênantes.

Plusieurs moyens de contraste ont été utilisés successivement, deux d'entre eux l'étant parfois simultanément. Les premières bronchographies ont été réalisées - évidemment - avec du "Lipiodol", auquel on a ajouté par la suite de la poudre de sulfamide. Puis l'on s'est servi du "Propylix" qui, sous ses deux formes (aqueuse et huileuse), présentait le gros avantage d'une tolérance meilleure et d'une résorption plus rapide. Toutefois, il donnait plus facilement lieu à des phénomènes de bourrage. Aussi lui préféra-t-on dès sa sortie l'AG 41-123, spécialisé depuis sous le nom d'"Hytrast". Nous employons maintenant à peu près uniquement ce dernier produit. Il permet de beaux clichés alliant une bonne pénétration dans les petites bronches mais sans bourrage, avec une couche mince sur les gros troncs. Il est peu irritant, peu tussigène, et il se résorbe remarquablement vite.

Nous n'avons relevé aucune complication à la suite de ces bronchographies post-opératoires. Nous avons constaté très souvant mais non constamment une petite poussée thermique à 38° ou 38°5 le lendemain de l'examen, le retour à la normale de la température se faisant en 3 jours au plus. L'expectoration est toujours revenue à son niveau antérieur, c'est-à-dire le plus souvent nul,

entre le 5ème et le 8ème jour. La seule manifestation biologique notable est une accélération sensible de la vitesse de sédimentation pendant les trois ou quatre semaines qui suivent la bronchographie.

Cet examen s'est donc toujours révélé parfaitement inoffensif, ce qui autorise théoriquement sa pratique systématique.

ETUDE ANALYTIQUE DES BRONCHOGRAPHIES POST-OPERATOIRES

Avant d'envisager l'étude analytique proprement dite des bronchographies post-opératoires, il est nécessaire de préciser notre méthode d'analyse et les conditions dans lesquelles elle a été appliquée.

Nous avons nettement séparé les exérèses partielles pures ou accompagnées d'une décortication pulmonaire, des exérèses associées à une thoracoplastie de manière à distinguer les éventuelles modifications dues à cette dernière intervention. Un schéma du squelette bronchique de face et de profil a été réalisé pour chaque malade. Nous nous sommes heurtés à un certain nombre de difficultés à cause des bouleversements topographiques, des injections ou trop parcimonieuses ou trop importantes. Certaines superpositions ont nécessité un véritable débrouillage en tenant compte des clichés de face, de profil et en oblique, des bronchographies pré-opératoires et des renseignements fournis par les compte-rendus opératoires.

Nous nous sommes attachés à l'étude :

1) de la topographie des bronches des lobes ou segments restants, en vérifiant ainsi, ou, au besoin, en complétant les données déjà connues : en particulier, l'énorme importance de l'effort de réexpansion des segments ventraux ;

2) des distorsions et des coudures bronchiques ;

3) de la ventilation des segments ou des lobes restants en fonction des renseignements bronchographiques ;

4) du moignon d'amputation, qui fera l'objet d'un chapitre spécial.

Nous étudierons d'abord les bronchographies après exérèse sans thoracoplastie associée, à droite puis à gauche.

I - EXERESES DROITES

A) Les lobectomies :

1) Les lobectomies supérieures :

Nous disposons de 19 cas, parmi lesquels 12 présentent une réhabitation harmonieuse qui offre, sur les bronchogrammes, les images suivantes :

a) de face :

- La trachée est la plupart du temps légèrement attirée à droite.

- La bronche souche est dans l'axe de la trachée.

- Le tronc intermédiaire décrit une courbure à concavité supéro-externe, dont le point de départ est souvent marqué par une angulation juste au-dessus du moignon de la bronche lobaire supérieure.

- Le lobe moyen remonte vers le sommet. Ses bronches prolongent la courbure du tronc intermédiaire en la resserrant jusqu'à donner l'image d'une courbure dont les clichés en O P D ne confirment pas l'existence. Un faisceau se dirige franchement vers l'apex ; un second vers la région axillaire.

- Le Nelson remonte très nettement vers l'apex.

- La pyramide basale subit une attraction en haut et en dehors. D'une part le tronc des bronches basales, au lieu de continuer la direction du tronc intermédiaire, semble naître sur son bord inférieur et forme ainsi un angle apparent qui peut atteindre 90°. D'autre part, les bronches les plus externes remontent et comblent le vide laissé par le déplacement du lobe moyen.

b) de profil :

- l'axe trachée-bronche souche-tronc intermédiaire-bronche termino-basale ne subit dans l'ensemble que peu de modifications. Cela est dû à ce que le lobe moyen et le Nelson exercent conjointement leurs effets ce qui entraîne une déformation latérale sans retentissement sur les clichés de profil. Deux fois, pourtant, cet axe présente deux courbures qui lui donnent l'aspect d'une "S" très ouverte et inversée, la première étant située au-dessus de l'origine de la bronche lobaire supérieure, la seconde à l'origine de la bronche du Nelson.

- le lobe moyen remonte vers le sommet. A l'origine, sa bronche décrit une courbure à concavité antéro-supérieure, très serrée, mais régulière. La bronche supérieure (1) remonte à l'apex dont elle occupe la moitié antérieure ainsi qu'une bonne partie du territoire du ventral. La bronche inférieure remonte aussi, mais sans dépasser l'horizontale, puis se courbe vers le bas ; elle occupe un emplacement qui correspondait à la partie inférieure du ventral et au lobe moyen. Bien qu'il se distende très fortement, le lobe moyen ne peut plus atteindre le diaphragme en bas et en avant. D'autres fois, il reste bien au contact du diaphragme, mais, parvenant à la limite de sa distension il attire en haut la partie antérieure de celui-ci.

- le Nelson remonte beaucoup, acquérant une position presque verticale. Sa bronche supérieure s'étend jusqu'à l'apex, parallèlement à celle du lobe moyen. L'ensemble du segment occupe un territoire équivalent à une partie de l'apical et au dorsal au moins.

- la pyramide basale apparaît beaucoup plus étalée, les angles que forment entre elles ses diverses bronches étant plus ouverts. Le segment ventro-basal se dirige plus en avant et s'allonge, atteignant parfois le gril costal entre le diaphragme et le lobe moyen. De son côté, le segment sous-apical inférieur (2) se développe considérablement, au point d'acquérir l'apparence du Nelson dont il occupe l'emplacement.

PLANCHE I

Figures 1 et 2 : Résection périphérique d'un nodule du lobe inférieur droit. Face et profil (Hitrast).

A part un enchevêtrement des rameaux des segments latéro-basal et ventro-basal, l'architecture bronchique est normale.

Figures 3 et 4 : Lobectomie supérieure droite. Face et profil (Hytrast)

Le lobe moyen et le Nelson remontent également au sommet.

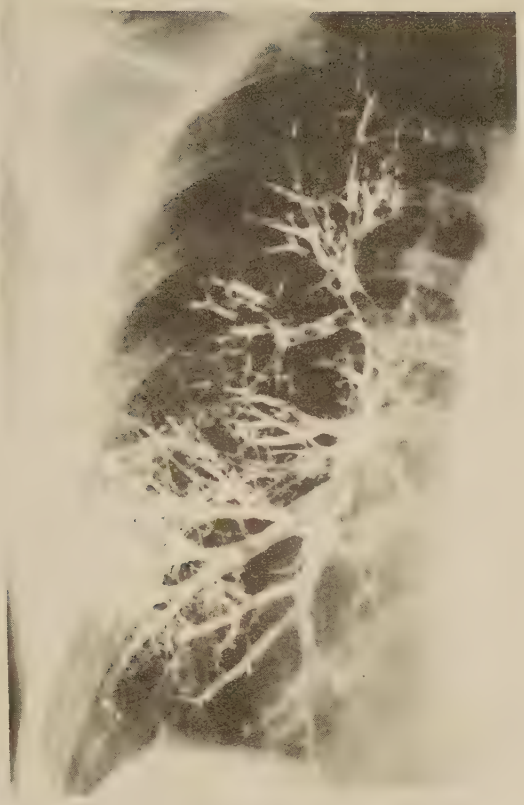

1

2

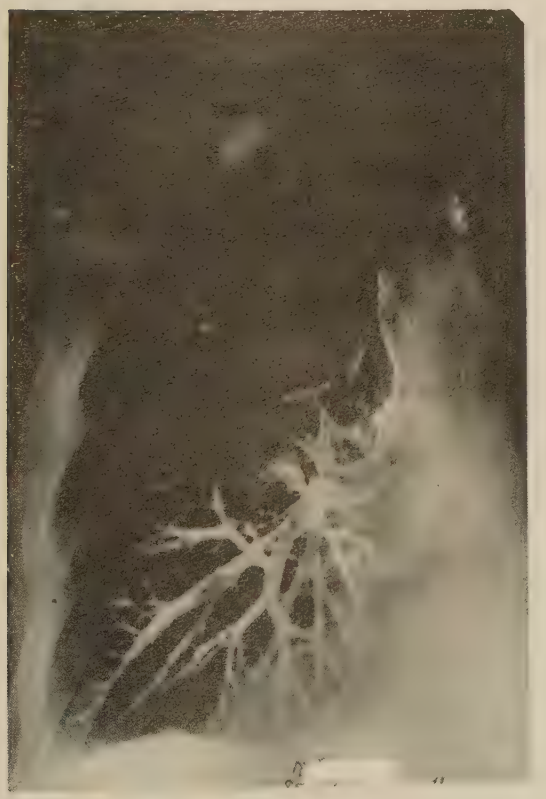

3

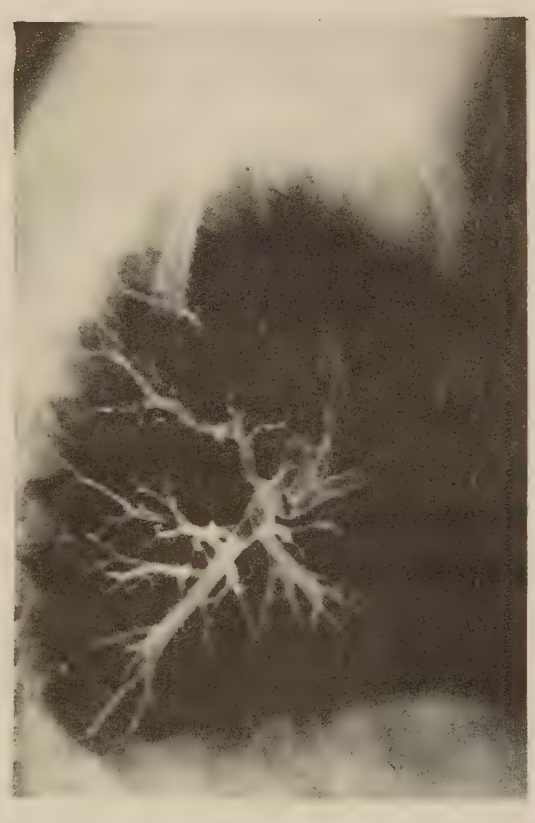

4

(1) Anatomiquement le lobe moyen est composé de deux segments : l'antéro-interne et le postéro-externe. Sur les bronchogrammes réalisés après une lobectomie supérieure, la bronche supérieure est celle du segment antéro-interne, la bronche inférieure est celle du segment postéro-externe (HERTZOG)

(2) Bien que le territoire pulmonaire situé immédiatement au-dessous de Nelson ne soit pas considéré comme un segment par tous les auteurs, nous l'avons appelé ainsi, suivant en cela LATARJET et MAGNIN, étant donné la fréquence de son individualité pathologique et chirurgicale, surtout à droite.

Après une lobectomie supérieure droite, la réhabitation harmonieuse de l'hémithorax dépend de la remontée conjointe et équilibrée du lobe moyen et du Nelson. Dans nos observations, la réhabitation ne présente qu'assez peu de modifications pathologiques : sans doute cela est-il dû à la reconstitution prothétique per-opératoire des lobes. C'est aussi à elle, probablement, que l'on doit de voir le Nelson se déplacer et s'étirer beaucoup plus qu'il n'est classique de le dire. C'est encore à elle que l'on doit de ne relever qu'une seule coudure vraie à l'origine de la bronche lobaire moyenne, coudure qui, lorsqu'elle existe, contribue grandement, ainsi que le notait CHEBAT, à perturber la ventilation du lobe moyen. Cette perturbation se traduit sur les bronchogrammes par une absence d'injection par le produit de contraste de tout le lobe moyen. Toutefois, nous relevons quatre cas où le lobe moyen est très mal injecté sans qu'il y ait de coudure à l'origine de la bronche lobaire moyenne, et sans que l'on puisse incriminer apparemment une erreur de technique (le tronc intermédiaire et le lobe inférieur étant parfaitement opacifiés). Enfin, une de nos bronchographies présente différentes anomalies (absence de ventilation des territoires antérieurs, tassement de la pyramide basale) qui sont dues à une paralysie diaphragmatique. Il est remarquable que les six lobectomies supérieures dont nous venons de parler ont été accompagnées d'une décortication pulmonaire : nous reviendrons sur ce point lorsque nous étudierons les opérations associées aux exérèses.

2) Les lobectomies inférieures :

Nous ne disposons que de 3 cas, tous suivis d'une réhabitation harmonieuse qui se présente ainsi :

a) de face :

- la trachée, la bronche souche et le tronc intermédiaire ne sont pas modifiés.

- la bronche lobaire supérieure n'a pas changé de direction.

- le lobe supérieur est très développé et très déployé au point de remplir la majeure partie de l'hémithorax. L'apical monte au sommet. Le ventral et le dorsal s'épanouissent depuis la région axillaire haute jusqu'au diaphragme à sa partie externe.

- le lobe moyen continue en bas la direction du troncintermédiaire, puis s'infléchit vers l'extérieur par une courbe régulière et peu serrée, concave en haut et en dehors, qui donne l'impression que ce lobe est couché sur le diaphragme.

b) de profil :

- l'axe trachéo-bronchique ne subit pas de déformation typique.

- le lobe supérieur est très déployé. L'apical ne change pas de place mais se distend légèrement, surtout en avant. Le ventral acquiert un très gros volume puisque son sous-segment supérieur occupe environ la place du ventral primitif, tandis que son sous-segment inférieur occupe le territoire du lobe moyen. Le dorsal se distend fortement aussi, occupant la place du dorsal primitif, du Nelson et du sous-segment sous-apical inférieur au moins.

- le lobe moyen occupe le reste de l'hémithorax, ce dernier étant d'ailleurs diminué par une surélévation et une symphyse externe du diaphragme constamment retrouvées sur les radiographies.

Bien que certaines parties du lobe supérieur droit puissent souffrir de l'intervention et ne pas s'adapter tout-à-fait correctement au nouvel emplacement qui devrait être le leur, le caractère harmonieux ou non de la réhabitation après une lobectomie inférieure droite dépend néanmoins avant tout du lobe moyen. Ce lobe ne glisse pas par hasard à la place où nous le retrouvons: il y,est fixé en fin d'opération après avoir subi une rotation qui amène sa face postérieure contre la face inférieure du dorsal. Ainsi se trouve comblé l'espace créé par la différence d'orientation de la partie supérieure de la grande scissure par rapport au diaphragme. Mais, dans cette nouvelle position, le lobe moyen n'est pas très à l'aise : s'il ventile convenablement, il apparaît néanmoins un peu tassé, avecles bronches quelquefois tourmentées. Nous n'avons cependant pas retrouvé les images de coudures bronchiques signalées par HERTZOG, par CHEBAT et par TSAI qui les nomme "agenouillements", coudures dont le pronostic est grevé par la possibilité d'abcès pulmonaires dans le territoire situé en amont de l'anomalie.

3) Les lobectomies dépassées :

Nous en relevons 3 parmi nos dossiers. Deux sont des lobectomies supérieures droites accompagnées d'une résection de Nelson : la troisième est une bilobectomie inférieure et moyenne.

Les lobectomies supérieures + résection du Nelson se présentent de la façon suivante :

a) de face :

- la trachée, la bronche souche et le tronc intermédiaire offrent les mêmes images qu'après une lobectomie supérieure sans résection du Nelson.

- le lobe moyen remonte au sommet. Ses bronches partent presque verticalement en formant avec le tronc intermédiaire un angle ouvert en haut. Il n'y a toutefois pas de coudure bronchique, ainsi que

l'on peut s'en assurer sur les clichés en O.P.D.

- la pyramide basale subit les mêmes déformations que dans une lobectomie supérieure isolée ; mais celles-ci sont amplifiées. L'attraction en haut et en dehors est si forte que les branches les plus externes remontent plus haut que l'horizontale tout en donnant l'impression de prolonger le tronc intermédiaire. Au contraire, les bronches basales internes semblent naître de son bord inférieur en formant un angle de 90°.

b) de profil :

- la trachée n'est pas modifiée.

- la bronche souche et le tronc intermédiaire s'infléchissent en arrière, ce qui fait que la bronche termino-basale forme avec ce dernier un angle ouvert en avant, au lieu d'être dans son prolongement.

- le lobe moyen remonte vers le sommet. Sa bronche décrit une courbe régulière et très serrée, à concavité supérieure, puis se divise en deux. La bronche antérieure monte verticalement : elle correspond au segment postéro-externe qui occupe le territoire du ventral et de l'apical. La bronche postérieure continue la courbure de la bronche lobaire moyenne et se dirige en haut eten arrière : elle correspond au segment antéro-interne qui, très distendu , occupe le territoire du dorsal et du Nelson.

- la pyramide basale est ouverte en éventail. Le point d'origine de ses bronches est reporté en arrière : de ce fait le segment terminobasal ne subit aucune distension : le segment sous-apical inférieur ne s'étend pas en hauteur : son volume apparaît même très légèrement diminué à la suite du recul de l'origine de la bronche termino-basale, recul dû au départ du Nelson. Par contre, les territoires antérieurs sont très développés sans toutefois que cette distension s'accompagne de troubles de ventilation. Le segment ventro-basal acquiert une grosse importance puisqu'il occupe tout le territoire du lobe moyen et peut-être même une partie du territoire du ventral.

Après une lobectomie supérieure droite accompagnée d'une

résection du Nelson, on constate un déplacement, une déformation et une distension des segments pulmonaires restants d'autant plus notables que le segment considéré occupait auparavant un territoire situé plus en avant et plus en haut. C'est dire le rôle de premier plan joué par le lobe moyen dans la réhabitation thoracique. Ce lobe souffre d'ailleurs de son expansion. La bronche antérieure apparaît assez pauvrement injectée, avec des collatérales assez rares, maigres et courtes. La bronche postérieure n'est injectée que sur quelques centimètres, sans aucune collatérale. Le lobe moyen ne participe donc que très, faiblement à la ventilation pulmonaire, et n'est utile que par ses qualités plastiques qui, une fois encore, se révèlent très grandes.

La Bilobectomie inférieure et moyenne a été suivie d'une réhabitation particulièrement harmonieuse.

a) de face :

- la trachée est nettement attirée à droite : on voit naître dans le champ droit la bronche souche gauche. La bronche souche droite prolonge en bas la trachée sans le moindre changement de direction.

- la bronche lobaire supérieure nait à angle droit de la bronche souche et se dirige en dehors avant de se diviser en ses diverses bronches segmentaires.

- le lobe supérieur occupe tout l'hémithorax. L'apical monte jusqu'au sommet ; le ventral descend jusqu'au diaphragme - lequel est très surélevé sans qu'on ait eu recours à un pneumo-péritoine.

b) de profil :

- La trachée et la bronche souche sont à leur place habituelle.

- Le lobe supérieur est déployé. Mais il faut noter que, à l'encontre de ce qui se passe généralement, c'est le dorsal qui subit ici la

plus forte distension. En effet, le diaphragme est très fortement surélevé et il conserve la courbe de profil qu'il avait avant l'opération, ce qui fait que le ventral n'a pas besoin de se distendre beaucoup pour l'atteindre. Mais le dorsal doit combler tout l'espace compris entre l'apical - qui n'a pratiquement pas (ou presque pas) changé de place ni de dimension - et le nouveau sinus costodiaphragmatique postérieur : il ne peut y parvenir que par une rotation antihoraire, une ouverture de l'angle que forment ses deux bronches sous-segmentaires et surtout par un allongement et une distension importante de son sous-segment inférieur.

La réhabitation harmonieuse après une bilobectomie inférieure et moyenne exige deux choses : d'une part l'intégrité et la souplesse du dorsal, car c'est lui qui fera le plus les frais de la réexpansion nécessaire pour compenser la différence d'orientation entre la surface du diaphragme surélevé et celle de la partie supérieure de la grande scissure ; d'autre part, un diaphragme suffisamment mobile pour remonter fortement et ainsi contribuer largement à réduire le volume d'un hémithorax devenu nettement trop vaste pour le parenchyme pulmonaire restant.

b) - Les Résections segmentaires.

1) - Les Résections bisegmentaires :

Il s'agit des résections apico-dorsales qui sont les plus fréquentes des opérations d'exérèse à droite, puisque nous en retrouvons 23 cas. Parmi eux, 18 ont été suivis d'une réhabitation harmonieuse qui se présente, sur les bronchogrammes de la façon suivante :

a) - de face :

- la trachée et la bronche souche ne sont pas modifiées de forme ni de direction.

- la bronche lobaire supérieure voit son axe remonter légèrement, et naît parfois à 90 ° sur la bronche souche.

- le ventral occupe tout le sommet de l'hémithorax. Il s'est déployé, épanoui, et a pivoté de telle sorte que ses bronches les plus internes sont dans un plan vertical.

- le tronc intermédiaire est dirigé plus en dehors vers la bas et amorce souvent une courbure vers l'extérieur qui est continuée directement par la bronche lobaire moyenne.

- le lobe moyen remonte assez sensiblement par une courbe régulière plus ou moins serrée à l'origine. Ses rameaux supérieurs (1) occupent un territoire qui était auparavant celui du segment inférieur du ventral et ses rameaux inférieurs descendent moins bas qu'avant l'opération.

- le Nelson est souvent difficilement isolable sur les bronchogrammes de face. Il n'est toutefois pas rare qu'il remonte un peu par rapport au document pré-opératoire.

- la pyramide basale est fort peu modifiée, d'autant moins que le lobe moyen est moins remonté. Si le lobe moyen est assez remonté, d'une part, le tronc des bronches basales forme avec le tronc intermédiaire un angle ouvert en dedans et en bas, d'autre part, les rameaux les plus externes tendent à l'horizontale.

b) - de profil :

- l'axe général de la trachée, de la bronche souche, du tronc intermédiaire et de la bronche termino-basale qui est d'ordinaire sensiblement rectiligne s'infléchit deux fois et réalise une "S" très ouverte, d'une part la trachée restant fixe au niveau de l'éperon, d'autre part, le tronc inter-

---

- (1) - Dans les réhabitations consécutives à une résection apico-dorsale droite, la bronche supérieure du lobe moyen est celle du segment postéro- externe tandis que la bronche inférieure est celle du segment antéro-interne.

PLANCHE II

Figures 5 et 6. - Résection apico-dorsale droite. Face et profil

Le segment ventral restant occupe une grande partie du territoire préalablement occupé par le lobe supérieur.

Figures 7 et 8. - Résection apico-dorsale droite. Face et profil (Hytrast)

Image en "saule-pleureur" du lobe moyen sur le cliché de profil. Noter les deux moignons séparés correspondant aux deux bronches sectionnées.

5

6

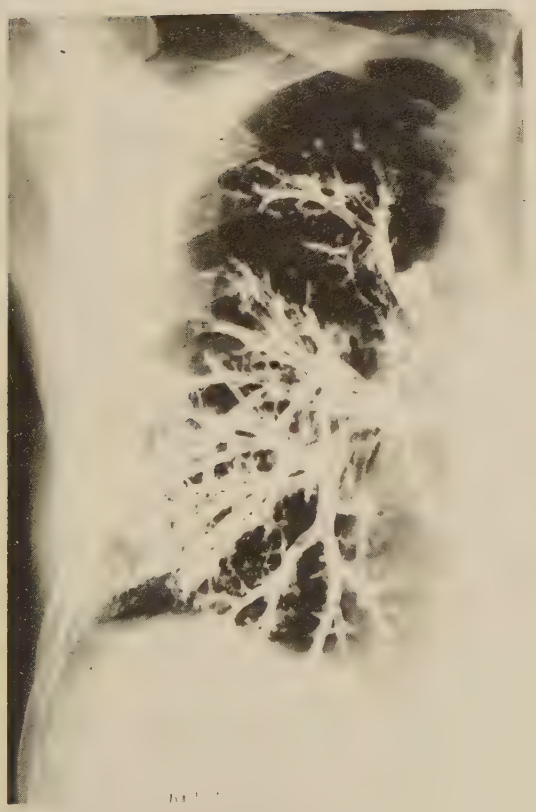

7

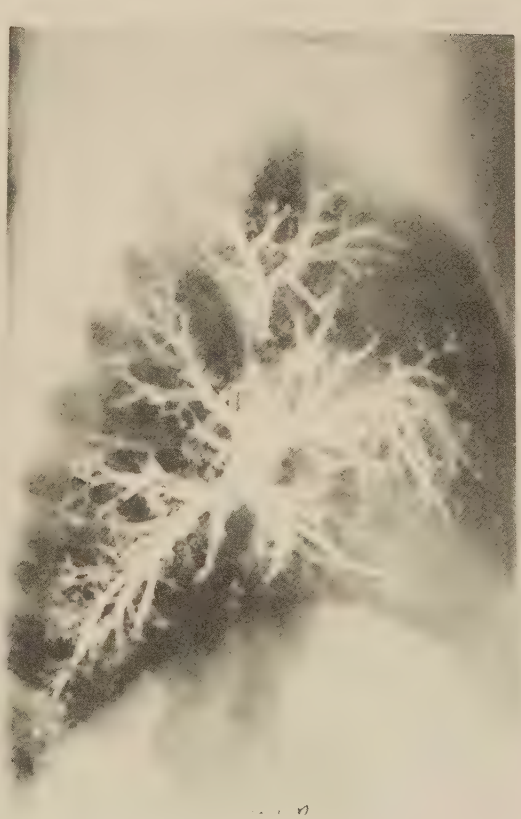

8

médiaire étant attiré en avant par la remontée du lobe moyen.

- le ventral occupe tout le sommet de l'hémithorax. Il a effectué une rotation anti-horaire, ce qui a amené les bronches sous-segmentaires supérieures en arrière et les inférieures en avant d'un plan frontal passant par l'origine de la bronche lobaire supérieure droite. Cette rotation s'accompagne de la distension du ventral ou bien d'un de ses sous-segments, généralement l'inférieur qui peut devenir franchement apical. En même temps le faisceau des bronches du ventral s'est élargi de telle sorte qu'il comble un espace qui, sans représenter exactement le volume du lobe supérieur droit, correspond au moins au volume occupé préalablement par l'apical, le segment supérieur du dorsal et le segment supérieur du ventral.

- le lobe moyen remonte très sensiblement. La direction générale de la partie proximale de ses bronches est en avant et en haut après une courbe régulière à concavité supérieure d'autant plus serrée que le sujet est plus longiligne. Parallèlement, le lobe moyen se distend et ses bronches vont en divergeant : ses rameaux supérieurs occupent l'emplacement primitif du sous-segment inférieur du ventral tandis que ses rameaux les plus inférieurs continuent à se diriger vers le sinus costo-diaphragmatique antérieur. Ceci entraîne une seconde courbure, à concavité inférieure cette fois, d'une grande partie des bronches du lobe moyen réalisant une image en "saule pleureur". Il y a donc distension du lobe moyen, distension qui s'ajoute à celle du ventral et aussi s'équilibre avec elle, la seconde étant d'autant moins marquée que la première est plus grande.

- le Nelson remonte. Il le fait plus ou moins, mais toujours nettement comme l'avait déjà noté WALLACE. Lorsque cette remontée est très faible, elle est complétée par un accroissement du sous-segment supérieur avec allongement de la charpente bronchique, ce qui, de toutes façons, comble le vide du sous-segment inférieur du dorsal.

- la pyramide basale est à sa place habituelle. Toutefois, on peut noter l'importance relative prise, d'une part, par le segment ventro-basal, et, d'autre part, par le segment sous-apical inférieur qui compensent le vide laissé parfois, le premier par le lobe moyen, le second par le Nelson.

Nous considérons que la réhabitation après une résection apico-dorsale est harmonieuse si le ventral est au sommet, non tassé, et, si possible, parfaitement ventilé. En effet, c'est la conservation de ce segment qui fait tout l'intérêt de cette intervention, techniquement plus délicate qu'une lobectomie supérieure droite. Il faudra donc s'assurer, d'abord sur le bronchogramme pré-opératoire, ensuite au cours de l'opération elle-même, de la qualité de ce ventral. Si l'on se réfère aux conpte-rendus opératoires, on s'aperçoit que la réhabitation est d'autant plus harmonieuse que le ventral était plus volumineux. C'est ainsi qu'il est descas extrêmes où le ventral acquiert après une résection apico-dorsale un volume si important qu'il serait possible à un observateur non exercé de confondre un bronchogramme post-opératoire avec un bronchogramme normal.

Dans 5 cas sur 23 les bronchogrammes post-opératoires présentent des anomalies qui sont d'ailleurs essentiellement des défauts de réexpansion : le ventral est tassé, coincé entre le Nelson et le lobe moyen, avec des bronches peu ou mal injectées. Si l'injection est satisfaisante, elle révèle l'image d'un faisceau de bronches tassées les unes contre les autres, en arbre mort. Parmi ces 5 cas, 4 fois le cliché standard ne montrait aucune opacité radiologique post-opératoire, et les troubles ventilatoires du ventral restant ont été découverts par la bronchographie ; 2 fois, le protocole opératoire signale que le chirurgien a été obligé d'empiéter sur le ventral au cours de l'intervention, ce qui signifie que le plan de clivage entre l'apical et le ventral était mauvais. Il apparaît comme évident que la conservation du ventral doit exiger une parfaite vascularisation ainsi qu'une ventilation correcte pour être justifiée. Sinon, il vaut mieux préférer à une lobectomie supérieure droite.

2) - Les Résections unisegmentaires dépassées.

Nous avons réuni sous ce titre les résections groupant le segment apical + un sous-segment dorsal (7 cas) d'une part, et le segment dorsal + un sous-segment apical (5 cas) d'autre part, car la réhabitation après ces interventions, obéit à un mécanisme semblable. Nous avons relevé 7 cas (4 dans le premier type d'opération et 3 dans le second) où cette réhabitation peut-être considérée comme harmonieuse. Elle se présente d'une façon tout-à-fait comparable à celle qui suit une résection apico-dorsale, tant en ce qui concerne la direction générale des gros troncs que la disposition du lobe moyen, du Nelson et de la pyramide basale. Ce qui reste du lobe supérieur droit se présente ainsi :

a) - de face.

- le ventral occupe la majeure partie du sommet de l'hémithorax. Il a pivoté dans le sens horaire par courbure vers le haut de sa bronche, et s'est déployé.

- le sous-segment dorsal ou bien le sous-segment apical monte verticalement et se superpose au ventral, surtout à la partie interne de celui-ci.

b) - de profil.

- le ventral occupe le sommet. Il a effectué une rotation anti horaire qui l'amène à occuper la place de l'apical et de la partie supérieure du ventral.

- le sous-segment restant effectue un mouvement différent selon qu'il provient du dorsal ou de l'apical. S'il s'agit du sous-segment dorsal, il est remonté, comblant l'emplacement laissé vide par la résection du sous-segment supérieur et laissant à une partie du Nelson le soin d'occuper sa propre place. S'il s'agit du sous-segment apical, il participe à la

PLANCHE III

Figures 9 et 10 : Résection du segment dorsal et du sous-segment apical droits. Face et profil (Hytrast).

Le sous segment apical restant est bien injecté et ventilé

Figure 11 : Résection du segment apical et du sous-segment drosal droits. Profil (Propylix huileux).

Le sous-segment dorsal restant est réduit à une seule bronche sans collatérales

---

Figure 12 : Résection du Nelson droit. Profil (Propylix huileux)

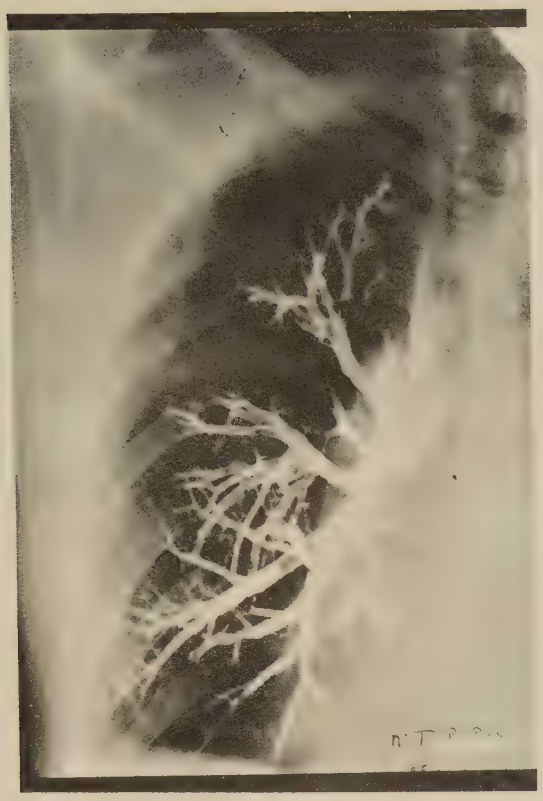

9

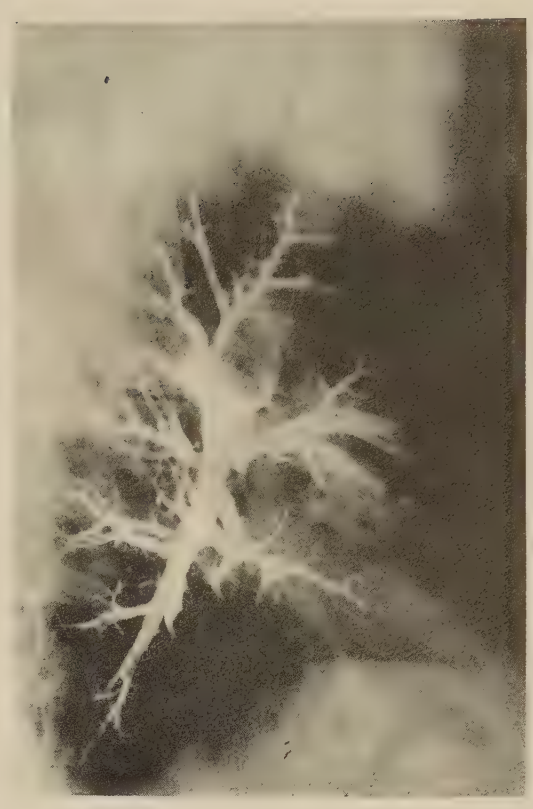

10

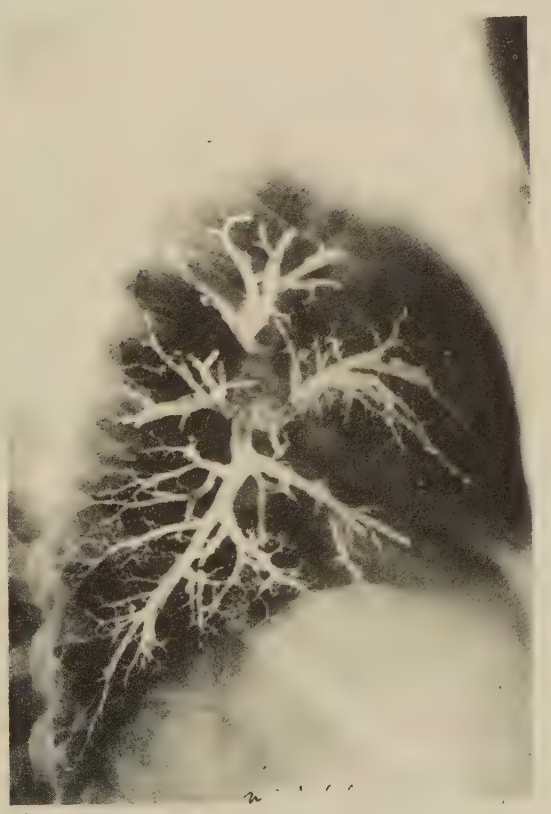

11

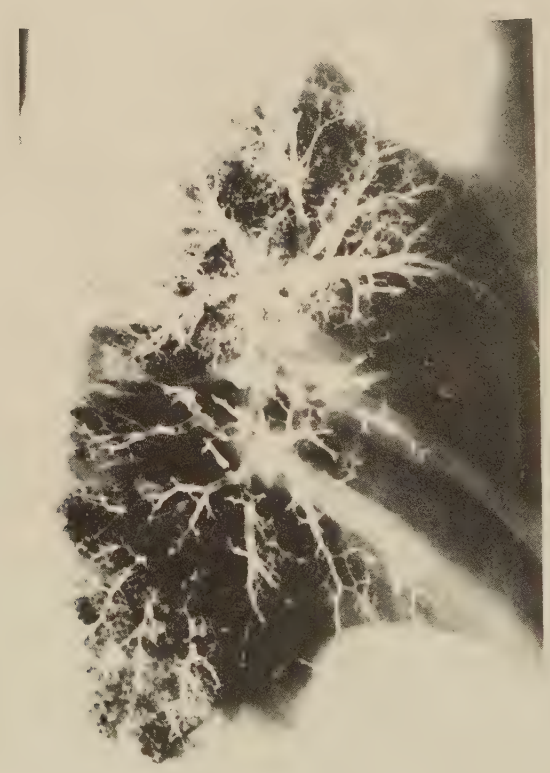

12

rotation anti-horaire du ventral et vient se loger entre celui-ci et le Nelson légèrement remonté.

C'est donc de l'aspect du ventral et de celui du sous-segment dorsal ou apical, suivant le cas, que dépend la qualité de la réhabitation considérée. Le ventral est pratiquement toujours correct. Mais le sous-segment restant souffre assez souvent, ce qui explique la proportion relativement faible des réhabitations harmonieuses. Sans doute, sur des chiffres aussi petits, est-il impossible d'effectuer des statistiques, et difficile, voire hasardeux, de tirer des conclusions. Pourtant, après étude des bronchogrammes, il semble bien que les résections associant le segment dorsal et le sous-segment apical soient parfaitement justifiables puisque tout le parenchyme pulmonaire préservé est utilisé par l'opéré. A l'inverse, les bronchogrammes ne plaident pas en faveur des résections économiques du dorsal dont la partie restante souffre assez souvent, ne montrant qu'une bronche unique sans collatérales, tourmentée. Plutôt qu'une résection associant le segment apical et le sous-segment dorsal, il paraît préférable de réaliser une résection apico-dorsale droite typique.

Un de nos cas de résections unisegmentaires dépassées concerne une résection associant le Nelson et le segment sous-apical inférieur. Etant donné les images que présente la bronchographie post-opératoire, il nous a paru plus opportun de n'envisager son étude qu'après celle des résections du Nelson seul.

3) - Les résections unisegmentaires.

Les résections unisegmentaires du lobe supérieur.

Nous en relevons 10 cas, 4 de l'apical et 6 du dorsal. Malheureusement, 4 bronchographies sont ininterprétables par suite de défauts techniques, notamment de phénomènes de bourrage tout-à-fait indépendants de la nature de l'exérèse. Il nous reste donc 6 séries de clichés, 3 pour chaque type d'intervention, qui mettent toutes en évidence des réhabitations harmonieuses. Ces dernières se présentent d'une façon assez comparable après les résections de

l'apical et celles du dorsal, ce qui nous autorise à grouper leur étude.

Les bronchogrammes sont très proches de ceux réalisés après une résection apico-dorsale notamment en ce qui concerne les gros troncs. Mais toutes les modifications précédemment décrites ne se retrouvent pas ici avec la la même netteté. Le parenchyme pulmonaire réséqué étant d'un volume moindre, certaines parties du poumon restant ne participent pas à l'effort de réexpansion. C'est ainsi que la pyramide basale est parfois d'un aspect inchangé. Par contre, le Nelson et surtout le lobe moyen remontent. Sur les clichés de profil, on constate que le Nelson remonte nettement plus après une résection du segment dorsal, tandis que les segments ventral et apical restants ne pivotent que peu dans le sens anti-horaire en entraînant légèrement vers le haut le lobe moyen. Après une résection du segment apical, les segments ventral et dorsal se rapprochent en "V", le déplacement du ventral étant sensiblement plus important que celui du dorsal. Il s'ensuit que le lobe moyen remonte assez fortement alors que le Nelson ne bouge que peu ou parfois pas du tout.

En réalité, les résections unisegmentaires de l'apical ou du dorsal n'entraînent que de bien faibles modifications de l'architecture bronchique : dans la mesure où le ventral d'une part, l'apical ou le dorsal d'autre part, sont bien ventilés, ce qui est le cas dans nos observations, elles sont donc parfaitement justifiées. Seul le lobe moyen peut subir un déplacement assez important et une certaine distension : mais nous savons déjà combien ce lobe est malléable. De plus, aucun de ses segments, pas plus que d'autres territoires pulmonaires, ne risque de souffrir de surdistention étant donné le caractère limité de l'exérèse.

Les résections du Nelson.

Les deux cas de résections isolées du Nelson droit que nous avons, offrent l'image d'une réhabitation harmonieuse.

b) - de profil.

- l'axe trachéo-bronchique, ou bien est respecté ou bien présente une légère angulation à saillie antérieure juste au-dessous du moignon de la bronche du Nelson.

- le lobe supérieur droit a subi une légère rotation anti-horaire nettement plus apparente au niveau du dorsal qui est descendu, qu'au niveau du ventral. Dans un cas, l'extrémité des branches inférieures du ventral est discrètement recourbée vers le bas.

- le lobe moyen ne bouge pas, ou bien remonte très peu.

- la pyramide basale est inchangée dans ses branches antérieures ; mais elle voit ses rameaux postérieurs se soulever d'autant plus qu'ils sont plus haut situés, le segment sous-apical inférieur se redressant et se distendant pour occuper jusqu'au dorsal le vide laissé par le départ du Nelson. Ce segment donne d'ailleurs des signes de souffrance : il est probable que l'on doive rattacher cela au capitonnage per-opératoire.

Ainsi la résection du Nelson doit suivie de la reconstitution prothétique du poumon apparaît-elle comme une opération sans problème de réhabitation. La chose est logique si l'on considère que l'on considère que le parenchyme réséqué n'est pas très volumineux, que l'on n'oblige pas le poumon à de grands déplacements, et que la fixation du segment sous-apical inférieur du dorsal, non seulement empêche le lobe moyen de glisser dans la poche (fait signalé par CHEBAT), mais encore recompose un poumon dont la forme n'est pas bien différente de celle de l'organe avant l'intervention.

Lorsqu'à la résection du Nelson est associée la résection du segment sous-apical inférieur, comme c'est le cas chez un de nos opérés, la réhabitation s'accompagne de modifications plus sensibles. De face, on distingue peu peu de perturbations, si ce n'est que les branches internes de la pyramide basale sont un peu attirées vers l'extérieur. Mais, de profil, on s'aperçoit que si

le lobe supérieur et le lobe moyen se comportent de la même façon qu'après une résection isolée du Nelson par contre la pyramide basale subit une nette attraction en arrière et en haut : la bronche termino-basale se reoourbe tandis que ses rameaux postérieurs les plus élevés remontent en direction du dorsal qu'ils sont toutefois loin d'atteindre. On est donc en présence d'une zone muette sur la bronchographie, qui correspond à une surdistension de la partie du poumon qui comble la poche consécutive à la résection. Cela confirme combien est en général limitée la mobilité des territoires pulmonaires postérieurs. Cela indique aussi qu'il faut éviter au maximum d'associer à une résection du Nelson une résection du segment sous-apical inférieur, car, ce dernier jouant un rôle important dans la réhabitation après une résection isolée du Nelson, sa propre résection surajoutée est suivie de perturbations qui, pour être localisées, n'en sont pas moins sensibles.

C) - Les résections périphériques :

Parmi nos dossiers, 2 concernent des résections périphériques, 1 de l'apical et 1 du lobe inférieur. Dans ces cas, le faible volume du parenchyme réséqué n'est pas à l'origine d'un trouble de la réhabitation. Par contre, la profondeur de la résection, le capitonnage, l'hématome local peuvent, dans certaines conditions, modifier les images de la bronchographie post-opératoire. C'est ainsi que, si dans notre cas de résection périphérique du lobe inférieur on ne peut déceler qu'une impression d'enchevêtrement de certains rameaux des bronches ventro et latéro-basales, dans notre cas de résection périphérique de l'apical on constate un tassement de ce segment dont les bronches sont pressées les unes contre les autres, et une disposition de l'ensemble des bronches tout-à-fait superposable à celle que l'on rencontre après une résection du segment apical. Cependant, nous devons préciser qu'un tel cas est exceptionnel : plusieurs des exérèses lobaires ou segmentaires étudiées ci-dessus ont été accompagnées de résections périphériques qui n'ont laissé que des traces fort discrètes sur les bronchographies.

II -- EXERESES GAUCHES. -

A) - Les lobectomies :

1) - les lobectomies supérieures.

Nos 2 cas ont été suivis d'une réhabitation harmonieuse qui se présente ainsi :

a) - de face.

- la trachée n'est pas modifiée.

- la bronche souche gauche est courbée en demi-circonférence à concavité supérieure par élévation de son extrémité externe.

- le Nelson remonte au sommet qu'il occupe entièrement. Il s'est épanoui et ses rameaux couvrent un champ comparable à celui du culmen primitif.

- la pyramide basale occupe tout le reste de l'hémithorax. Le tronc des basales forme un angle aigu ouvert en bas avec la bronche souche. Il n'y a toutefois pas de coudure bronchique, ainsi que l'on peut s'en assurer sur le cliché en O P G. Les bronches basales s'écartent fortement les unes des autres, la bronche ventro-paracardiaque ne bougeant pas, mais les rameaux supérieurs de la bronche latéro-basale remontant plus haut, dans la région axillaire, que ne le faisaient auparavant ceux de la lingula.

b) - de profil.

- la trachée, la bronche souche et la bronche termino- basale sont dans l'axe dans un cas ; dans l'autre, la bronche termino-basale suit un axe parallèle à celui qui prolonge la trachée, mais en arrière de lui, à cause d'un léger déhanchement situé au niveau de la bronche souche et dû

à l'attraction vers le haut du Nelson.

- le Nelson est remonté au sommet par rotation anti-horaire et s'est fortement distendu. Ses rameaux les plus antérieurs occupent le territoire du sous-segment supérieur du ventral. Ses rameaux situés le plus en arrière et en bas occupent le territoire primitif de son propre sous-segment supérieur.

- la pyramide basale a pris une extension considérable. La partie inférieure du segment termino-basale n'a changé ni de place ni de direction, ni de volume ; mais le segment sous-apical inférieur compense par son expansion vers le haut la remontée du Nelson. Le segment latéro-basal a subi une légère rotation horaire. Enfin, le segment ventro-paracardiaque a subi une très importante rotation horaire en même temps qu'une ouverture de ses bronches en éventail, phénomènes à la suite desquels il comble toute la partie antérieure de l'hémithorax, occupée primitivement par le sous-segment inférieur du ventral, par la lingula, et par la moitié antérieure de son propre parenchyme.

De l'avis de tous les auteurs, la lobectomie supérieure gauche est une intervention qui ne pose que peu de problèmes de réhabitation. Nous pouvons confirmer cette opinion, car la réhabitation de chacun de nos 2 cas est très harmonieuse. L'extrémité inférieure du segment termino-basal ne bouge pas ; mais, à partir de cette zone fixe, le poumon restant se déplace et se distend d'autant plus qu'il est situé plus en haut et en arrière, d'une part, plus en bas et en avant, d'autre part. Il se produit un rapprochement du Nelson et du segment ventro-paracardiaque. La surface d'accolement des 2 segments est sensiblement perpendiculaire à l'orientation primitive de la scissure qui s'est repliée sur elle-même avec le hile pour charnière. On constate par conséquent que, si le segment ventro-paracardiaque tient une place très importante dans la réhabitation thoracique, le Nelson, de son côté, y participe aussi très largement. On est en présence d'une égale réexpansion de toutes les parties du lobe inférieur, ce qui permet, grâce aussi à une nette surélévation de l'hémidia-

phragme, une absence de surdistension et une parfaite ventilation de l'ensemble.

2) - les lobectomies inférieures.

Nous disposons de 2 cas, tous les 2 ayant été suivis d'une réhabitation très harmonieuse dont les images bronchographiques se présentent ainsi :

a) - de face.

- la trachée et la bronche souche ne sont pas modifiées. La bronche lobaire supérieure elle-même n'a pas changé de direction.

- le lobe supérieur occupe la majeure partie de l'hémithorax : il s'est déployé par ouverture de ses bronches en éventail. L'apical et le dorsal montent verticalement et occupent tout le sommet, comblant un espace qui correspond sensiblement au culmen. Le ventral se dirige d'abord horizontalement vers l'extérieur, puis se courbe vers le sinus costo-diaphragmatique qu'il atteint, occupant donc la place primitive de la lingula. La lingula descend verticalement puis s'épanouit dans toute la région sus-diaphragmatique.

b) - de profil.

- la trachée et la bronche souche ne sont pas modifiées; mais leur axe se prolonge par une des bronches de la lingula.

- le lobe supérieur effectue une importante rotation horaire, chacun des éléments tournant selon un angle croissant d'arrière en avant. C'est ainsi que le dorsal est attiré en avant (sauf un rameau inférieur qui, ou bien ne bouge pas, ou bien descend un peu à la place du segment supérieur du Nelson) et devient en partie apical. L'apical pivote en avant et en bas, et

PLANCHE IV

Figures 13 - 14 . - Bilobectomie inférieure et moyenne. Face et profil, (Propylix huileux)

Réhabitation très harmonieuse après une exérèse particulièrement étendue.

Petite image de fistulette borgne du moignon.

Figures 15 et 16 : Lobectomie inférieure gauche. Face et profil (Propylix huileux)

Très belle réhabitation, mais discrète fistulette borgne du moignon d'amputation.

13

14

15

16

occupe le territoire du ventral. Le ventral très développé occupe un territoire qui, sur les bronchogrammes, apparaît légèrement plus étendu que celui de la lingula primitive. Enfin, la lingula se dirige franchement en bas et un peu en arrière prenant la place du lobe inférieur. Dans un de nos cas, un de ses rameaux qui naît près de son origine et se dirige en arrière, ressemble parfaitement à un Nelson.

Nous retrouvons à gauche, pratiquement les mêmes caractères de réhabitation qu'à droite après une lobectomie inférieure : l'importance prise par le segment ventral, d'une part, et d'autre part, le rôle essentiel joué dans le comblement de l'hémithorax par la lingula qui non seulement est l'homologue anatomique du lobe moyen, mais encore, se comporte d'une manière très comparable à celui-ci lors de la réhabitation. Par contre, nous n'avons retrouvé à gauche aucun signe de souffrance bronchique : toutes les bronches, même celles de la lingula, sont régulièrement injectées et ne montrent aucun tassement ni aucune courbure anormale. Peut-être cela est-il dû à ce que la situation du point d'origine de la bronche de la lingula et à ce que la forme de ce segment sont différentes de celles du lobe moyen ? Quoi qu'il en soit, malgré l'importance du sacrifice parenchymateux qu'elles exigent, les lobectomies inférieures gauches paraissent remarquablement bien tolérées.

B) - Les résections segmentaires.

1) - les résections polysegmentaires.

a) - les résection du Culmen sont au nombre de 2. Elles présentent les images suivantes :

1° - de face.

- la trachée ne subit pas de modifications appréciables.

- la bronche souche voit sa courbure se resserrer légèrement.

- la bronche lobaire supérieure suit une direction plus proche de la verticale que précédemment à cause de l'attraction de la lingula vers le haut.

- la lingula remonte au sommet. Son tronc part d'abord horizontalement vers l'extérieur, puis décrit une courbe assez serrée, à concavité supéro-interne, après laquelle les bronches de ce segment montant à peu près verticalement, puis se répartissent sur les parties supérieure et supéro-externe du champ pulmonaire.

- la bronche lobaire inférieure forme avec la bronche souche un angle en dedans et en bas légèrement plus fermé que normalement.

- le Nelson est bien visible en dedans de la lingula et remonte très nettement en direction de l'apex.

- la pyramide basale s'est développée ; ses bronches supéro-externes occupent la place de la lingula.

b) - <u>de profil.</u>

- l'axe trachée-bronche souche-bronche termino-basale est respecté.

- la lingula monte au sommet. Elle occupe un territoire correspondant à l'apical et au ventral. L'extrémité distale de ses bronches se recourbe en "saule pleureur".

- le Nelson prend la place du dorsal.

- la pyramide basale comble le reste de l'hémithorax. Ses bronches sont largement ouvertes en éventail. En arrière et en haut, le segment sous-apical inférieur remonte et se distend pour occuper la place du Nelson. En avant, le segment ventro-paracardiaque acquiert un volume très important et, par suite d'une rotation horaire, remplit l'espace compris entre la lingula (dans sa nouvelle position) et le diaphragme.

Bien que la résection du Culmen soit l'homologue, à gauche, de la lobectomie supérieure, à droite, nous relevons entre ces 2 types d'intervention quelques différences. Il n'y a pas de risques de coudure du tronc lingulaire, comme il s'en trouve sur la bronche lobaire moyenne, du fait de la disposition anatomique de l'origine de ce tronc. C'est sans doute pour la même raison que la lingula effectue une rotation plus accentuée que le lobe moyen, ce qui l'amène dans un de nos cas (où le Nelson est un peu tassé, il est vrai) à occuper pratiquement tout le territoire du Culmen. Dans ce cas, on peut constater une certaine surdistension de ser rameaux devenus les plus postérieurs. Le segment ventro-paracardiaque attiré en avant et en haut joue un rôle plus important que le segment ventro-basal à droite. A l'inverse, le Nelson gauche ne r ne remonte pas autant que le droit et participe moins que celui-ci à la réhabitation du sommet. L'impression d'ensemble est plutôt celle d'une rotation horaire de tous les éléments du poumon restant à partir du segment terminobasal, rotation d'autant plus accentuée que le segment qui se déplace est situé plus en avant et plus en haut, que celle d'une remontée parallèle et équilibrée des éléments antérieurs et postérieurs comme après une lobectomie supérieure droite. Après une résection du Culmen, les territoires antérieurs participent beaucoup plus à la réhabitation thoracique que les territoires postérieurs. Cette disposition tient essentiellement à la reconstitution prothétique du poumon qui suit la résection du Culmen et qui amène la lingula au contact du Nelson.

b) - le seul cas de Résection du Culmen + résection du Nelson que nous ayons a été suivi d'une bonne réhabitation. Cette dernière se présente sous des aspects bronchographiques proches de ceux que nous venons de décrire. De face, l'image est la même qu'après une résection isolée du Culmen, sauf qu'on ne voit évidemment pas les bronches du Nelson entre la trachée et la lingula qui remonte au sommet. De profil, on voit la lingula occuper tout le territoire du Culmen, le segment sous-apical inférieur celui du Nelson et le reste du lobe inférieur combler l'espace occupé auparavant par la lingula et la pyramide basale. Les deux seuls caractères propres à la résection du Nelson associée à celle du Culmen sont, sur le cliché de profil, d'une part la direction en arrière et en haut que prend d'abord le tronc lingulaire avant de se diviser, et, d'autre part, une inflexion postérieure de la bronche lobaire inférieure à son origine. Cette dernière particularité est très proche de celle que nous avions déjà notée à propos de l'opération associant lobectomie supérieure droite et résection du Nelson. Celle-ci et la résection du Culmen accompagnée d'une résection du Nelson, sont, compte tenu des différences de conformation anatomique des gros troncs, comparables l'une à l'autre.

c) - de nos 2 cas de résections apico-dorsales + résections du Nelson, l'un ne peut être étudié car les bronchogrammes sont ininterprétables par suite de défauts d'injection (injection partielle associée à des phénomènes de bourrage). Mais l'autre présente des troubles majeurs de réhabitation dont les images sont les suivantes :

1° - de face -

- la trachée est attirée à gauche, mais la caréna est à sa place.

- la bronche souche voit sa courbure très nettement accentuée.

- la bronche lobaire supérieure prolonge en haut et au dehors la bronche souche.

- le ventral occupe le sommet. Ses bronches sont d'abord groupées en un faisceau curviligne qui continue en haut la courbure de la bronche souche ; puis elles s'épanouissent largement à l'apex.

- la lingula occupe le reste de l'hémithorax. Le tronc lingulaire part horizontalement vers l'extérieur, puis se divise. Ses ramifications s'épanouissent en haut, en dehors et en bas, mais dans un rayon très restreint par suite du petit volume à combler.

- la pyramide basale est invisible sur les clichés de face.

- l'hémidiaphragme est extrêmement surélevé, la coupole atteignant presque le niveau de la bronche souche.

2° - <u>de profil.</u>

- le ventral est au sommet, occupant les territoires de l'apical et du dorsal. Son sous-segment supérieur (devenu postérieur) est petit, avec des bronches tourmentées.

- la lingula est en avant à la place du ventral.

- la pyramide basale ne dispose plus que de l'emplacement du Nelson par suite de l'ascension du diaphragme. Seule une de ses bronches qui se dirige en arrière et un peu en haut, est injectée sur quelques centimètres, de même que 2 ou 3 collatérales à leur origine. Il est évident que cette pyramide basale qui n'est ni distendue ni obscure ne ventile pas.

- le diaphragme est très remonté, mais non déformé.

Il faut noter que, dès avant l'intervention, l'hémidiaphragme gauche était déjà anormalement haut. L'on s'attendait à se trouver, lors de l'intervention, en présence d'une éventration diaphragmatique. Or, on découvrit un diaphragme certes flasque, mais d'aspect sensiblement normal. La diminution de volume de l'hémithorax permettait d'espérer une réhabitation correcte : nous voyons qu'il n'en a rien été. Au contraire, l'absence de tonicité du muscle diaphragmatique a-t-elle sans doute été la cause des troubles ventilatoires de la pyramide basale qui apparaissait normale sur les bronchogrammes pré-opératoires. Par ailleurs, l'obligation où le chirurgien a été d'empiéter sur le ventral et sur la pyramide basale n'est peut-être pas étrangère à cette mauvaise réhabitation.

d) - les documents concernant l'unique Résection de la pyramide basale + résection de la lingula étant initerprétables, nous ne pouvons entreprendre l'étude de la réhabitation dans un tel cas. Nous le regrettons d'autant plus que nous aurions aimé confronter celle-ci avec celle de la réhabitation consécutive, à droite, à la bilobectomie inférieure et moyenne pour juger de l'importance du rôle de Nelson.

2) - Les résection bisegmentaires.

Nous envisageons ici les Résections apico-dorsales dont nous avons 22 cas, auxquels nous avons joint 3 cas de résections apico-dorsales + résections du sous-segment ventral et 2 cas de résections apico-dorsales + résections périphériques du Nelson, soit au total 27 cas. Parmi eux, 6 présentent des troubles de la réhabitation ; les 21 autres offrent les images suivantes :

1° - de face.

- la trachée n'est pas modifiée.

- la bronche souche accentue légèrement sa courbure normale.

- la bronche lobaire supérieure suit une direction plus proche de la verticale qu'auparavant.

- le ventral occupe le sommet.

- la lingula remonte très nettement. Le tronc lingulaire qui normalement est sensiblement parallèle à la bronche lobaire inférieure, part horizontalement et même parfois monte un peu. L'angle que forment ses 2 branches de division s'est ouvert. Ses rameaux supérieurs s'étendent à la place du ventral. Ses rameaux inférieurs, qui d'habitude se superposent à ceux du segment latéro-basal, occupent un territoire axillaire ; il est fréquent néan néanmoins, mais non constant, que les plus bas situés atteignent encore le sinus costo-diaphragmatique.

- la bronche lobaire inférieure forme avec la bronche souche un angle ouvert en bas et en dedans.

- le Nelson remonte un peu.

- la pyramide basale ne subit de modifications apparentes que dans les rameaux supérieurs du segment latéro-basal. Ceux-ci ont en effet tendance à remonter d'autant plus que la lingula elle-même descend moins bas.

2° - <u>de profil</u>.

- l'axe trachée-bronche souche-bronche lobaire inférieure ou bien est rectiligne, ou bien décrit une "S" ouverte par attraction en haut et en arrière de la bronche lobaire inférieure au niveau de l'origine de la bronche de Nelson.

- le ventral a subi une rotation horaire qui l'a amené au sommet. Il s'est légèrement distendu et occupe les territoires de l'apical et du sous-segment supérieur du dorsal.

- la lingula s'est fortement distendue. Son sous-segment supérieur est à la place du ventral tandis que son sous-segment inférieur occupe la majeure partie du territorie primitif de la lingula elle-même.

- le Nelson est pratiquement en place, mais son sous-segment supérieur est allongé et comble l'emplacement du sous-segment inférieur du dorsal.

- la pyramide basale n'est modifiée que dans sa partie antérieure, le segment ventro-paracardiaque subissant une rotation horaire d'autant plus accentuée que la lingula est plus remontée.

Nous venons de décrire là un type moyen de réhabitation harmonieuse après une résection apico-dorsale gauche. En réalité, il y a une certaine souplesse dans cette réhabitation. Ce qui importe, c'est que le ventral soit bien ventilé, qu'il apparaisse bien injecté, non tassé, et qu'aucune partie du poumon restant ne soit surdistendue. Dans ces conditions, on peut voir dans certains cas le Nelson ne pas subir de modification, le ventral prendre la place du dorsal, la lingula celle de l'apical et du ventral, le segment ventro-paracardiaque occuper le territoire de la lingula, le tout réalisant une réhabitation parfaitement harmonieuse. A partir du segment termino-basal qui reste fixe, et du Nelson dont la réexpansion est toujours très limitée, les segments antérieurs restants s'équilibrent aisément, au mieux de leurs possibilités anatomiques et physiologiques. Si l'on compare avec ce qui se passe à droite après une résection apico-dorsale, la lingula apparaît beaucoup plus facile à manier que le lobe moyen.

PLANCHE V

Figures 17 et 18 : Résection apico-dorsale gauche. Face et profil (Propylix huileux)

Le sous-segment inférieur de la lingula n'est pratiquement pas modifié.

Figures 19 - 20 : Résection apico-dorsale gauche. Face et profil (Propylix huileux)

La lingula occupe le territoire primitif du segment ventral.

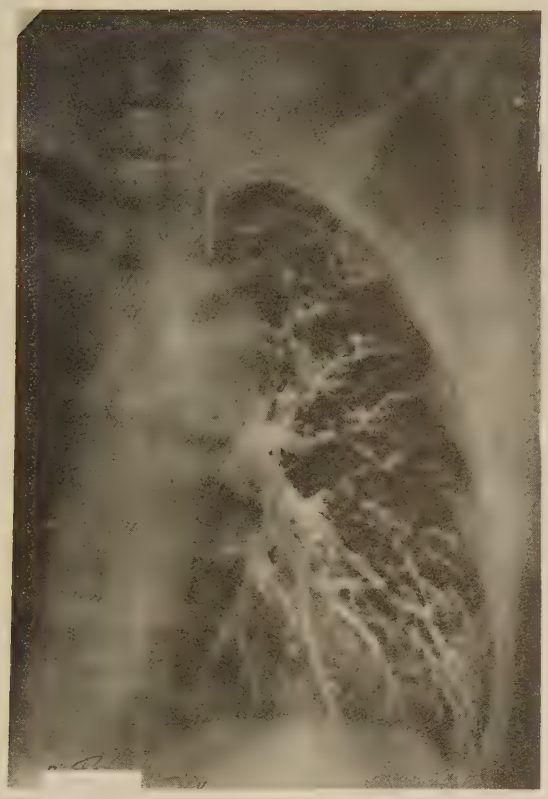

17

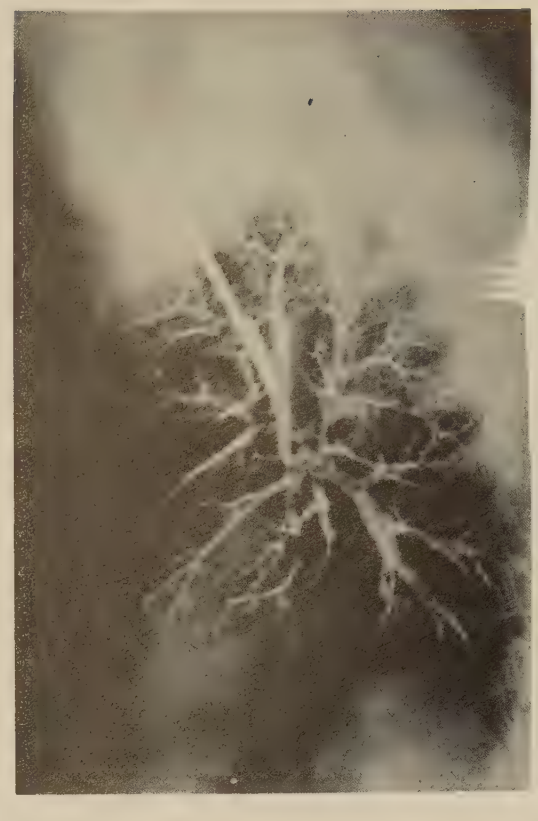

18

19

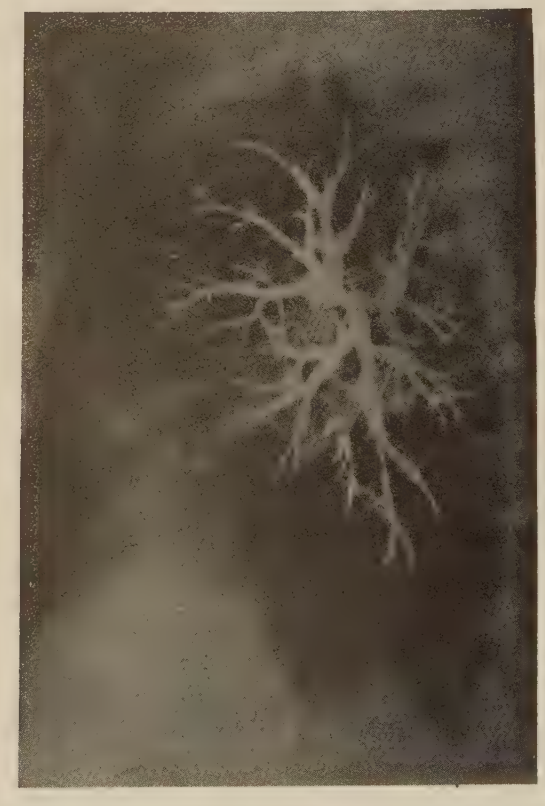

20

Dans 4 cas, on relève des signes importants de souffrance du ventral, alors que la lingula est parfaitement ventilée. Chaque fois, le chirurgien a été obligé d'empiéter sur le ventral, ce qui peut expliquer les troubles post-opératoires de ce segment. Mais de nombreuses résections apico-dorsales gauches, durant lesquelles le chirurgien a dû agir de la même façon, ont été suivies d'une réhabitation harmonieuse. Nous pouvons difficilement, par conséquent, opposer le côté droit au côté gauche en ce qui concerne les résections apico-dorsales car, à la lumière des documents étudiés, ce type d'intervention nous paraît également justifié de chaque côté.

Au contraire, nous n'aurons pas la même attitude vis-à-vis des résections apico-dorsales accompagnées de résections sous-segmentaires ventrales. En effet, parmi nos 3 cas, 2 se présentent sur les bronchogrammes exactement comme des résections du Culmen, le sous-segment ventral restant étant réduit à une mince lame sans ventilation entre une lingula et un Nelson presque également remontés au sommet. Ces images confirment les risques des résections trop économiques : il vaut mieux soustraire un fragment de parenchyme pulmonaire sain plutôt que de laisser en place une portion de segment trop petite, susceptible, dans un premier temps, de n'avoir aucune valeur ventilatoire, et , dans un second temps, de se comporter comme un corps étranger.

3) - Les Résections Unisegmentaires.

Les résections unisegmentaires dépassées.

Nous disposons de 3 cas, 1 concernant une résection dorsale + résection sous-segmentaire apicale, et 2 concernant une résection dorsale + résection sous-segmentaire ventrale. Tous ont été suivis d'une réhabitation harmonieuse dont l'aspect est assez proche de celle qui suit une résection apico-dorsale. Nous avons toutefois noté les différences suivantes :=

- a) - de face.

- la bronche souche n'est pas modifiée 2 fois sur 3.

- ce qui reste du Culmen occupe le sommet d'une façon plus riche et plus étendue.

- Le tronc lingulaire part parallélement à la bronche lobaire inférieure. La lingula remonte nettement moins.

b) de profil

- le sous-segment apical ou ventral restant diminue par sa présence l'effort de réexpansion des autres segments antérieurs. C'est ainsi que la lingula remonte moins haut et que le segment ventro-paracardiaque n'effectue qu'une rotation horaire très discrète.

Nous retrouvons le même problème relatif au devenir du sous-segment restant. Qu'il ait été ici heureusement résolu prouve qu'un sous-segment qui reste accolé au segment dont il est normalement le voisin à l'intérieur d'un lobe (et sous cet angle le Culmen se comporte plus comme un lobe que le lobe supérieur gauche en entier) a plus de chances de recouvrer une ventilation correcte qu'un sous-segment isolé.

Les résections unisegmentaires pures

Le seul cas de Résection du Dorsal que nous ayons ne présente aucune particularité intéressante. De face, le bronchogramme est presque normal. De profil, l'apical, le ventral et la lingula n'éprouvent aucune difficulté à occuper le territoire du lobe supérieur sans que le lobe inférieur participe en quoi que ce soit à l'effort de réexpansion. Les déformations les plus nettes sont, d'une part, l'aspect en "S" de l'axe trachée-bronche souche-bronche lobaire inférieure et, d'autre part, la franche rotation horaire de l'apical qui est devenu dorsal, tandis que les segments antérieurs sont d'autant moins déplacés qu'ils sont plus bas situés.

Nous disposons de 2 cas de Résection du Nelson gauche. Tous les 2 ont été suivis d'une réhabilitation harmonieuse.

a) - de face :

- Il n'est pas possible de déceler la moindre modification de l'architecture bronchique.

b) de profil :

- l'ensemble du Culmen a effectué une légère rotation horaire, beaucoup plus sensible sur le dorsal que sur le ventral, ce qui amène le sous-segment inférieur du dorsal à combler le vide laissé par le départ du Nelson.

- seuls les rameaux de la lingula les plus haut situés sont légèrement remontés.

- la pyramide basale ne fournit aucun effort de réexpansion : même le segment sous-apical inférieur reste à sa place.

Il apparaît évident que la résection isolée du Nelson gauche ne pose aucun problème de réhabitation. La relative autonomie de ce segment, le petit volume du parenchyme réséqué et la souplesse du lobe supérieur gauche rendent cette intervention particulièrement peu mutilante.

C - Les Résections Périphériques.

Nous en avons 2 cas, 1 pour un nodule de l'apical et 1 pour un nodule du ventral. Dans le premier cas, le bronchogramme post-opératoire de profil montre un apical et un dorsal un peu tassés, alors que le cliché de face ne révélait aucune modification de l'image. Dans le second cas, il est impossible de retrouver la moindre trace d'une intervention, si localisée soit-elle.

Au terme de cette étude systématique bronchologique, il nous paraît intéressant de souligner les points suivants :

1°) L'étude bronchographique nous a permis d'affirmer que la résection apico-dorsale droite était une intervention valable.

2°) Les déformations bronchiques sont d'autant plus importantes que l'exérèse a été plus étendue (c'est le cas des lobectomies dépassées). Mais la reconstruction artificielle per-opératoire des lobes tend à limiter fortement les désordres bronchiques, ce qui justifie une telle attitude opératoire.

3°) La conservation d'un sous-segment à gauche comme à droite ne paraît du point de vue bronchographique que rarement souhaitable.

4°) La fréquence, lors des lobectomies supérieures droites, des distorsions de la bronche lobaire moyenne mérite d'être mise en évidence dans la mesure où cette anomalie est susceptible d'entraîner des troubles de la ventilation du lobe moyen. Dans ces conditions, il faut demander au chirurgien d'éviter, autant que faire se peut, cette torsion bronchique, et, peut-être, d'associer plus souvent à la lobectomie supérieure droite une thoracoplastie d'accompagnement, ce qui nous amène à envisager le rôle des interventions associées aux exérèses et leurs conséquences.

Les interventions évoquées sont, d'une part, la décortication pulmonaire, et, d'autre part, la thoracoplastie : nous étudierons dans cet ordre, leurs incidences sur les exérèses.

A - Les Décortications Pulmonaires

A la lecture de nos bronchographies, les décortications pulmonaires ne semblent pas apporter, en général, de modifications particulières aux aspects habituels de la réhabitation. Certains de nos cas où la réhabitation a été manifestement très harmonieuse ont comporté l'association exérèse + décortication. Il convient toutefois de faire la différence entre la décortication de principe sur un poumon symphysé, qui peut ne laisser aucune trace, et la décortication de nécessité sur un épanchement pleural : c'est cette dernière qui le plus souvent donne le maximum de perturbations tant anatomiques que ventilatoires.

Parmi nos 130 dossiers, nous relevons 35 cas où une décortication pulmonaire a accompagné l'exérèse, soit 19 fois à droite et 16 fois à gauche. Aucune des réhabitations qui ont suivi des opérations pratiquées du côté gauche n'offre d'images bronchographiques susceptibles d'être rattachées à l'existence d'une décortication. Par contre, nous constatons que, du côté droit, sur les 9 lobectomies supérieures accompagnées de décortications, 6 présentent des réhabitation pathologiques. Celles-ci offrent des images bronchographiques qui révèlent :

1°) une ascension diaphragmatique plus importante qu'habituellement.

2°) des signes de souffrance des bronches terminales qui sont tourmentées, "asthéniques", à la base, elles apparaissent tassées et, dans les territoires antérieurs plus haut situés, elles donnent des images "en saule pleureur".

3°) une courbure serrée, et même parfois une coudure, formant siphon à l'origine de la bronche lobaire moyenne.

4°) une mauvaise injection ou même une absence d'injection du lobe moyen traduisant l'importance des troubles de la ventilation de ce lobe.

Sans doute ces perturbations ne sont-elles pas obligatoirement toutes liées, mais aucune n'apparaît isolément. Quel rôle joue la décortication pulmonaire parmi les causes possibles de ces anomalies qui, par ailleurs, ont déjà été toutes décrites par différents auteurs au sujet des lobectomies supérieures droites sans qu'il soit fait état de décortications associées ? Il est difficile,de le définir. Mais nous avons tenu à souligner ce fait qui nous a semblé frappant.

B - Les Thoracoplasties

Nous avons relevé 10 cas d'exérèses pratiquées sous collapsothérapie associée. 8 concernent des lobectomies supérieures (4 droites et 4 gauches) et 2 résections apico-dorsales (1 de chaque côté). La thoracoplastie a été réalisée 3 fois avant l'exérèse, 6 fois en même temps que l'exérèse et 1 seule fois après celle-ci. Les thoracoplasties réalisées dans le même temps opératoire que l'exérèse ont été décidées soit lors d'une résection très étendue entraînant un sacrifice parenchymateux très important, soit en présence de lésions résiduelles dans les lobes ou segments laissés en place, ou bien encore devant un aspect emphysémateux de ceux-ci.

Nous avons cherché à voir si la thoracoplastie était susceptible, par la réduction du volume plastique qu'elle entraîne, de limiter l'ascension et la distension du segment menacé - essentiellement le Nelson après une lobec-

tomie supérieure, car le collapsus n'affecte en rien la réhabitation après une résection apico-dorsale. WALLACE et PILLMAN, sur 8 cas de lobectomies supérieures accompagnées de thoracoplasties, ont trouvé 8 fois que le Nelson n'était pas ou n'était que peu déplacé et distendu. C'est pourquoi ces auteurs admettent que la "réduction de l'espace" réhabitable doit considérablement diminuer les risques de réactivation des lésions résiduelles. Pour notre part, nous avons constaté, à droite, que le Nelson est pratiquemment inchangé par rapport au bronchogramme antérieur à l'opération dans 3 cas sur 4 ; par contre dans le 4 ème cas, il remonte à l'apex aux dépens du lobe moyen. A gauche, le Nelson remonte également dans nos 4 cas et ne semble en rien affecté par la thoracoplastie. Nous n'avons pas relevé de différences notables selon le moment du collapsus chirurgical par rapport à l'exérèse ; mais le nombre restreint de nos cas rend difficile une appréciation de cet ordre. Il nous est apparu que la thoracoplastie n'empêche pas totalement la réexpansion du Nelson et, par conséquent, ne réalise pas une prévention certaine des réactivations. D'après nos documents, sa pratique serait plus justifiée à droite qu'à gauche, mais, là encore, notre trop petit nombre de cas ne nous permet pas de tirer des conclusions formelles. De plus, aucune de nos thoracoplasties ne répond au type de thoracoplastie ostéoplastique de BJöRCK, dont l'efficacité est peut-être plus grande.

PLANCHE VI

Figures 21 et 22 : Résection apico-dorsale et résection du Nelson gauche. Face et profil (Propylix)

Troubles majeurs de la réhabitation. Diaphragme très surélevé (flasque à l'intervention). Lobe inférieur non visible de face, très déformé et peu injecté de profil.

Figure 23 : Lobectomie supérieure droite et Thoracoplastie. Pròfil (Hytrast)

Nelson inchangé, lobe moyen au sommet.

Figure 24 : Lobectomie supérieure droite et thoracoplastie. Profil (hytrast)

Nelson parfaitement remonté malgré le collapsus.

21



22

23

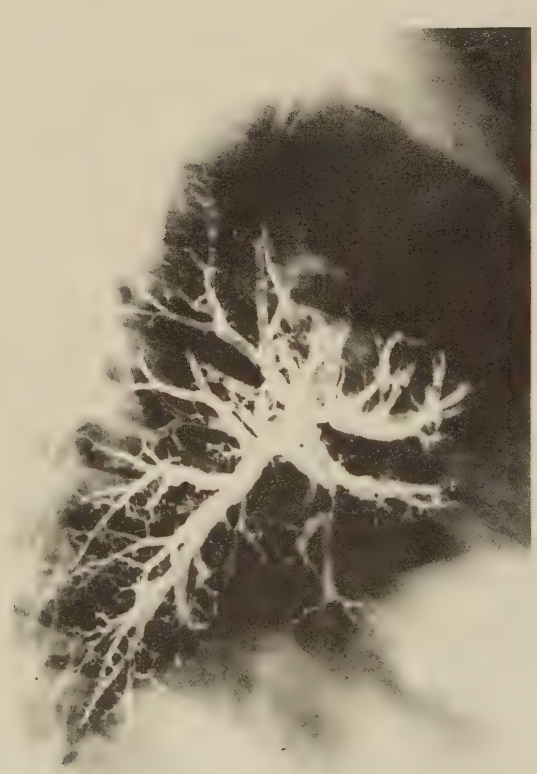

24

ETUDE DU MOIGNON D'AMPUTATION.

Il est bien évident que l'idéal serait que ce moignon n'existât pas, que cette cicatrice fût vraiment invisible sur les bronchogrammes. En réalité, ce moignon est très souvent rencontré, encore qu'avec une fréquence qui varie beaucoup selon les différents types d'exérèses d'une part, et selon que le cliché est pris de face, de profil ou de 3/4 d'autre part. Soulignons en passant, l'importance du cliché de 3/4 qui permet parfois de déceler un petit moignon dissimulé entre les bronches fortement injectées, et invisibles par ailleurs de face et de profil.

D'après nos bronchographies, nous avons pu dresser les deux tableaux ci-dessous (voir pages 43 & 44) qui appellent les commentaires suivants.

A droite, dans la lobectomie supérieure, le moignon est la plupart du temps visible de face. Malgré les conditions d'exécution de la suture (qui sont relativement bonnes par rapport aux autres), il est difficile de rendre celle-ci plane. Le moignon nous a même paru assez long 5 fois sur 19. Les autres fois, il est acuminé (9 fois) ou arrondi. Une fois, il se présente sous forme d'un cercle, étant vu dans l'axe à cause de la torsion de la bronche souche. De profil, par contre, on ne voit rien à cause de la superposition des images dans la zone considérée.

Dans la lobectomie inférieure, de face, la bronche lobaire moyenne cache le moignon que l'on voit très nettement de profil, gros, court et arrondi.

MOIGNONS D'AMPUTATION (A DROITE).

Type de l'opération.	Nombre d'opérations.	Nombre de moignons vus		Images de Fistulettes borgnes	
		Clichés de face	Clichés de profil	Clichés de face	Clichés de profil
Lobectomie supérieure	23	19	2	1	1
Lobectomie inférieure	3	1	3		
Lobectomie supérieure + Résection du Nelson	2	1	1		
Bilobectomie inférieure et moyenne	1	1	1	1	1
Résection apico-dorsale	24	22(a)	12(b)	0	2
Résection unisegmentaire dépassée	12	3	6		
Résection unisegmentaire du Lobe supérieur	10	7	3		
Résection du Nelson	3	3	3		

(a) - 1 seul moignon visible = 15 cas.
2 moignons visibles = 7 cas.

(b) - 1 seul moignon visible = 6 cas.
2 moignons visibles = 6 cas.

MOIGNONS D'AMPUTATION (A GAUCHE)

Type de l'Opération	nombre d'opération	Nombre de moignons vus		Images de fistulettes Borgnes	
		clichés de face	Clichés de profil	Face	Profil
Lobectomie supérieure	6	3	2		
Lobectomie inférieure	2	1	0	1	0
Résection de culmen + Résection du Nelson	1	1 (culmen)	1 (culmen)		
Résection apico-dorsale + résection du Nelson	2	0	1 (Nelson)		
Résection apico-dorsale	28	18(a)	8(b)		
Résection Unisegmentaire du lobe supérieur	4	2	3		
Résection du Nelson	2	0	2		

(a) 1 seul moignon visible = 17 cas

2 moignons visibles = 1 cas

(b) 1 seul moignon visible dans les 8 cas.

Dans la résection apico-dorsale, si nous avons vu le moignon 22 fois de face, toujours court et d'aspect tranché net, nous ne l'avons retrouvé que 12 fois sur 24 de profil, court et le plus souvent arrondi à son extrémité. Un certain nombre de fois, nous avons vu les deux moignons séparés de l'apical et du dorsal, de face et de profil.

Dans les résections unisegmentaires du lobe supérieur, dépassées ou non, nous avons vu le moignon en moyenne 1 fois sur 2, de face et de profil. Il apparaît rarement long (3 fois sur 22) et offre indifféremment un aspect tranché ou arrondi.

Enfin, dans la résection du Nelson, le moignon a toujours été vu de face et de profil, court et tranché.

A gauche, dans la lobectomie supérieure, le moignon est vu de face 3 fois sur 6, très court et acuminé, arrondi, ou moyennement court et tranché, selon le cas. De profil, il apparaît, 2 fois, gros court, arrondi ou tranché net, en avant de la bronche souche, dans la zone pauvre en ramifications bronchiques.

Dans la lobectomie inférieure, on ne le voit qu'une fois sur deux et seulement de face, court et appendu à la convexité de la bronche souche.

Dans la résection du Culmen, on retrouve les mêmes images de moignon que dans la lobectomie supérieure droite. Dans le cas où une résection du Nelson lui a été associée, nous n'avons pas retrouvé le moignon du Nelson.

Dans la résection apico-dorsale, à gauche comme à droite, nous avons vu le moignon beaucoup plus souvent de face (18 fois sur 28) que de profil (8 fois) ; une fois, et de face seulement, nous avons pu voir 2 moignons séparés.

Enfin, dans nos deux cas de résection du Nelson gauche, nous avons vu le moignon de profil seulement.

Parmi l'ensemble de ces moignons d'aspect normal, nous avons relevé 5 cas de moignons présentant un aspect pathologique.

Dans un cas de lobectomie supérieure droite, le bronchogramme de face montre un moignon assez long (1,8 cm), tranché sur sa partie supérieure mais prolongé en bas et en dehors par un petit trajet de 7 ou 8 mm. De profil l'image est moins évocatrice, encore qu'elle mette en évidence un cul-de-sac de plus d'un cm, effilé et dirigé en arrière. Il faut noter que ce malade expectorait beaucoup et a rejeté un à un tous les fils de nylon de sa suture bronchique.

Dans notre unique cas de bilobectomie inférieure et moyenne, le moignon est très bien visible, gros et arrondi. Mais à sa partie inférieure externe et antérieure, il se prolonge par un petit trajet d'apparence fistuleuse de 6 ou 7 mm environ. Aucun signe clinique ne permettait de soupçonner cette anomalie de la suture bronchique.

Deux cas de résections apico-dorsales droites présentent des moignons semblables et apparemment pathologiques. De face, on ne voit qu'un seul cul-de-sac court, net, tranché. Mais, de profil, on distingua 2 culs-de-sac. Celui de la bronche de l'apical est court, net, tranché, tandis que celui de la bronche du dorsal, après un aspect tranché habituel, est de nouveau injecté sur 1 cm environ et se termine d'une façon imprécise. Dans ces deux cas, aucun signe clinique n'attirait l'attention sur une quelconque anomalie bronchique.

Enfin, dans le seul cas de lobectomie inférieure gauche où l'on voit, de face, le moignon, l'on peut voir un cul-de-sac étroit et effilé le prolongeant en bas et en dehors sur 8 mm environ. Là encore, aucun signe clinique n'aurait permis de soupçonner cette anomalie.

Ainsi, l'étude systématique des moignons nous montre que :

1) - pratiquement, toutes les exérèses, même les lobectomies supérieures, laissent après elles un cul-de-sac bronchique, généralement minime, et, en tout cas, parfaitement supporté ;

2) - des fistulettes bronchiques borgnes peuvent exister sans infection ni inflammation locale (et notamment sans émission bacillaire) et sans aucune manifestation clinique.

CONFRONTATION DES RESULTATS BRONCHOGRAPHIQUES AVEC CEUX DES AUTRES EXAMENS POST-OPERATOIRES. -

La plupart des opérés ayant eu une bronchoscopie et une spirographie en plus de leur bronchographie, nous avons recherché quel rapport il pouvait y avoir entre ce dernier examen et les deux premiers.

A) - La bronchoscopie. -

Il est évident que cet examen fournit des renseignements que ne donne pas la bronchographie. Nous mentionnerons spécialement : l'état de la muqueuse ; l'aspect du moignon (étanchéité de la suture à la toux, pertuis borgne, petit bourgeon, présence de fils) ; l'existence d'une dyskinésie bronchique.

Mais un certain nombre de renseignements aident à l'interprétation du bronchogramme ou bien confirment les conclusions tirées de la lecture des clichés. Il s'agit du reste essentiellement de renseignements d'ordre topographique, puisqu'on retrouve les rotations, les torsions, ou bien les coudures qui donnent parfois des sténoses extrinsèques.

C'est ainsi qu'à droite, dans la lobectomie supérieure, on constate une incurvation externe du tronc intermédiaire. Dans quatre cas, la bronche lobaire moyenne est aplatie et même dans un cas est réduite à l'état de fentes : ce dernier cas correspond à l'image de coudure sur la bronchographie. Toutefois, dans 2 cas, malgré le rétrécissement réel à l'origine de la bronche du

lobe moyen, ce lobe apparaît normalement injecté sur le bronchogramme. A l'inverse, dans 3 cas de mauvaise injection du lobe moyen, la bronche est normale à la bronchoscopie. Du point de vue pathologique, l'unique image de fistule borgne du moignon lobaire supérieure que nous avons signalée ci-dessus n'a pas été confirmée à la bronchoscopie faite à une semaine d'intervalle et qui a montré une suture très propre.

Dans la lobectomie inférieure, le bronchoscope découvre la bronche lobaire moyenne dans l'axe du tronc intermédiaire qui n'est pas déformé.

Dans la bilobectomie inférieure et moyenne, la bronche lobaire supérieure est très perméable ; on note en outre que les sutures lobaires inférieures et lobaires moyennes ne sont pas distinctes, et qu'il existe un petit pertuis borgne sans aucun signe d'inflammation qui correspond à l'image de fistule borgne relevée lors de l'étude du moignon.

Après les résections apico-dorsales, il n'a été pratiqué de bronchoscopies que 17 fois sur 24. Deux fois les orifices lobaires supérieurs sont rétrécis et ne permettent pas de voir les bronches segmentaires. Mais, dans 15 cas, on distingue très nettement l'origine de ces bronches et l'on peut s'assurer de l'état de la suture. Le tronc intermédiaire ne présente pas de déformations appréciables, mais la bronche lobaire moyenne apparaît 4 fois déviée sur le côté, et 5 fois vers le haut avec 2 fois un orifice un peu aplati : il faut noter qu'aucun de ces 2 cas ne correspond à un ventral pathologique à la bronchographie. Lors de l'étude bronchographique des moignons, nous avons signalé l'existence de 2 images de fistule borgne. Dans l'un des cas, il n'a pas été pratiqué de bronchoscopie de contrôle ; dans l'autre cas, il n'a pas été possible de voir les sutures en bronchoscopie, mais les 3 orifices du lobe supérieur étaient normaux et ne présentaient pas de signes indirects de fistule.

Dans les résections unisegmentaires du lobe supérieur, dépassées ou non, on ne voit la suture bronchique sous la forme d'un cul-de-sac borgne que 4 fois sur les 12 bronchoscopies. Il est curieux de constater que 3 fois sur 4 on retrouve en même temps une bronche lobaire moyenne déviée en dehors, alors que le reste du temps l'arbre bronchique est normal.

Nous ne disposons que d'une seule bronchoscopie après résection du Nelson droit : elle a permis de voir une belle cicatrice de la bronche sectionnée et une absence de déformation de l'arbre bronchique.

Enfin, après les résections périphériques, on n'a pu que constater un arbre bronchique normal.

A gauche, dans la lobectomie supérieure, on note 2 fois sur 6 une courbure importante de la bronche souche ; dans un cas, cette courbure est même infranchissable, ce qui ne permet pas d'étudier le cul-de-sac qui, les autres fois, est toujours assez profond.

Les 2 lobectomies inférieures n'ont pas eu de contrôle bronchoscopique post-opératoire.

Dans les résections du Culmen, sans ou avec résection du Nelson associée, on ne remarque aucune déformation particulière de l'arbre bronchique. On voit la suture au fond de la bronche lobaire supérieure.

Après les résections apico-dorsales, sur 28 cas, il n'a été pratiqué que 17 bronchoscopies. La bronche souche est apparue plus courbée que normalement 12 fois ; pas une seule fois il n'a été possible de voir la suture bronchique ni même l'origine de la bronche sectionnée : la courbure de la bronche souche n'est pas l'unique obstacle, par conséquent, à une bonne vision de la suture. On ne peut donc pas, dans ce type d'intervention, s'assurer directement de l'état du moignon.

Dans les résections unisegmentaires dépassées ou non, du lobe supérieur, l'arbre bronchique n'est pas déformé : mais on ne voit néanmoins qu'une seule fois sur 4, la suture.

A gauche comme à droite, la résection du Nelson n'entraîne aucune modification de l'arbre bronchique appréciable à la bronchoscopie ; mais celle-ci permet de voir toujours bien nettement la cicatrice de la bronche sectionnée.

Enfin, les résections périphériques ne sont évidemment pas décelables à la bronchoscopie.

Il existe donc des territoires inaccessibles à la bronchoscopie, notamment les orifices segmentaires lobaires supérieurs, et tout particulièrement ceux du lobe supérieur gauche : dans ces cas-là, c'est à la bronchographie que l'on demandera de fournir un complément de renseignements en révélant l'image du moignon et en permettant parfois de mettre en évidence des fistulettes borgnes sur les bronches sectionnées.

Il eût été intéressant d'établir un rapport entre les coudures et les aplatissements de la bronche du lobe moyen décelables à la bronchoscopie et les défauts d'injection de ce lobe à la bronchographie ; malheureusement, nous n'en avons retrouvé aucun. Sans doute cela est-il dû à ce que la mauvaise injection est la conséquence d'une absence d'appel inspiratoire et non celle d'un siphonage ou d'un barrage que le produit de contraste aurait peut-être été du reste en mesure de forcer.

Il apparaît, au terme de cette brève confrontation entre deux types d'examens différents par leur technique mais proches par leur objet, que les résultats qu'ils fournissent se complètent et se confirment mutuellement sur le plan topographique, mais que, sur le plan pathologique, la bronchoscopie apporte, le plus souvent, beaucoup plus de renseignements que la

bronchographie, compte-tenu des limites du territoire explorable.

B) - la Spirographie.

Parmi les divers renseignements qu'apporte cet examen, nous n'avons retenu que :

1) - la capacité vitale ;

2) - la ventilation maximale/minute,

3) - le rapport $\frac{VEMS \times 100}{CV}$

Nous ne nous sommes pas attachés aux valeurs réelles, mais nous avons utilisé les chiffres fournis par les explorations fonctionnelles antérieures et postérieures à l'opération pour calculer le pourcentage de perte (ou éventuellement de gain) à la suite de l'exérèse.

C'est ainsi que, pour la capacité vitale, nous avons constaté que 72 % de nos opérés avaient subi un déficit de 6 à 20 %, tandis que 7 % d'entre eux n'avaient perdu que de 1 à 5 % ce qui, compte-tenu des erreurs d'expérience possibles, peut être considéré comme une absence de perte. Nous avons recherché si ces derniers opérés dont le volume respiratoire était intact, étaient bien ceux dont les réhabitations étaient les plus harmonieuses nous nous sommes aperçus avec quelque surprise, qu'il n'en était rien. En reprenant une à une les bronchographies et en mettant en parallèle les clichés d'une part, et les pourcentages de perte de la capacité vitale d'autre part, nous n'avons pas pu trouver le moindre rapport. Par contre, nous avons plusieurs fois relevé des résultats paradoxaux, une des plus belles réhabitations subissant une diminution de la capacité vitale de 28 %, tandis que l'une des plus médiocres n'a baissé que de 11 %.

Alors qu'aucun opéré n'a vu sa capacité vitale augmenter après son exérèse, 20 % d'entre eux ont eu une amélioration de leur ventilation maximale/minute allant de 1 à 22 %. 60 % d'entre eux ont perdu de 1à20 %, et les derniers 20 % ont perdu de 21 % à 44 %. Là encore, nous n'avons pas pu trouver de rapport entre les images bronchographiques et les chiffres de la ventilation maximale/minute. Si l'unique opéré qui a vu sa fonction ventilatoire s'abaisser de 44 % a effectivement une mauvaise réhabitation, par contre, d'autres qui ont perdu de 36 à 40 % ont des réhabitations très harmonieuses. Et parmi ceux qui ont amélioré leur ventilation maximale/minuté, certains présentent des troubles de la réhabitation sur leur bronchographie post-opératoire.

Il est frappant que, tandis qu'aucun opéré ne voit sa capacité vitale augmenter après son exérèse, 1 opéré sur 5 voit sa ventilation maximale/minute s'améliorer. Cela est principalement dû à la rééducation fonctionnelle post-opératoire. Il est vraisemblable que si l'on apprenait aux malades à "respirer avec leur diaphragme" avant la spirographie pré-opératoire l'on obtiendrait, lors de la spirographie post-opératoire, une gamme de pourcentages beaucoup moins étalée.

Enfin, en ce qui concerne le rapport $\frac{\text{VEMS X 100}}{\text{CV}}$ nous n'avons trouvé, là non plus, aucun point commun avec l'aspect bronchographique de la réhabitation. Le seul élément que nous ayons noté est qu'il ne subit qu'exceptionnellement une modification, en plus ou en moins, de plus de 5 %, et que, lorsqu'elle existe, celle-ci est sans rapport avec les images fournies par la bronchographie.

Par ailleurs, signalons que ni l'étendue de l'exérèse, ni l'état antérieur de la plèvre (et l'existence éventuelle d'une décortication pulmonaire), ni une thoracoplastie, ni un pneumo-péritoine ne nous ont semblé

influer sur les résultats de la spirographie dans un sens ou dans l'autre.

Ainsi pouvons-nous conclure qu'il n'y a pas de rapport entre la bronchographie, d'une part, et la spirographie, d'autre part. Les renseignement qu'apportent ces deux examens ont leur valeur propre ; mais il est indéniable que la spirographie, par ses épreuves dynamiques, est un reflet beaucoup plus fidèle du résultat global de l'intervention chirurgicale.

CONCLUSIONS.

Nous nous sommes proposés d'étudier 130 bronchographies pratiquées systématiquement chez des sujets qui ont subi une exérèse pulmonaire partielle pour tuberculose.

Nous avons tout d'abord noté la parfaite tolérance des moyens de contraste actuellement utilisés et l'innocuité quasi-totale de ces examens bronchiques.

Nous avons souligné l'intérêt des bronchographies post-opératoires pour préciser un certain nombre de points chirurgicaux, notamment le devenir du poumon mutilé après chaque intervention d'une part, et la valeur des différents types d'exérèse d'autre part. En particulier, nous croyons avoir montré que l'on est parfaitement autorisé à effectuer des résections apico-dorsales droites, la valeur du segment ventral restant paraissant indiscutable.

Nous avons retrouvé en cours d'étude des aspects bronchographiques déjà décrits : nous avons quelquefois pu confirmer ces sortes de règles de la réhabitation thoracique sur un nombre de cas sensiblement plus élevé que dans les travaux antérieurement publiés.

Enfin, nous avons confronté les résultats fournis par la bronchographie d'une part, la bronchoscopie et la spirographie d'autre part : nous avons vu qu'il peut n'y avoir aucun rapport entre eux et que, généralement, les données des deux dernières ont beaucoup plus d'importance que celles de la première pour l'avenir du malade.

C'est pourquoi, si la pratique systématique de la bronchographie post-opératoire a été pleinement justifiée puisqu'elle nous a permis de bien connaître les aspects habituels chez les sujets dont les suites opératoires ont été normales, elle ne nous semble pas devoir être maintenue. Nous ne croyons pas pouvoir lui accorder actuellement une place aussi large. La bronchographie ne peut plus être considérée comme un examen systématique au même titre que la bronchoscopie. Elle doit être réservée à certains cas particuliers, comme complément soit de la radiographie, soit de la bronchoscopie, soit de la spirographie, lorsqu'il s'agit d'expliquer une anomalie. Nous mentionnerons spécialement l'utilité de la bronchographie pour étudier une opacité parenchymateuse post-opératoire, pour faire la part d'un hématome ou d'un résidu post-opératoire, d'une atélectasie ou de troubles ventilatoires d'un segment restant. Nous rappellerons les possibilités qu'offre la bronchographie pour explorer d'une façon à la fois plus fine et plus approfondie les déformations et les coudures bronchiques visibles en bronchoscopie, surtout quand on craint des troubles ventilatoires (notamment en ce qui concerne la bronche lobaire moyenne). De même, c'est à la bronchographie qu'on s'adressera pour étudier les moignons bronchiques suspects à la bronchoscopie, ou pour se rendre compte de l'état de ceux qui sont inaccessibles par cette méthode s'il existe des signes alarmants, tels qu'une hémoptysie ou bien une expectoration purulente.

En somme, c'est dénier reconnaître à la bronchographie post-opératoire la valeur d'un examen de base, mais lui demander de jouer un rôle d'appoint non négligeable et d'ailleurs d'autant plus appréciable que cet examen apparaît dénué de nocivité.

Vu le Président de Thèse

Professeur E. BERNARD

Vu le Doyen de la Faculté

Professeur L. BINET

Vu, et permis d'imprimer
Le Recteur de l'Académie de Paris

J. ROCHE

BIBLIOGRAPHIE.

BERNARD E. et GAMAIN B. -

Bronchographie clinique.
Paris, MASSON 1961.

BERNARD E. et IOANNOU J. -

"Pathologie du fil d'exérèse" et émission bacillaires sans fistules bronchiques.
J. Franç. Méd. Chir. Thor., Janvier 1961, 15 - N° 1 ; 63-64

CHADOURNE P. , DUCHET-SUCHAUX ., IOANNOU J. et PINELLI A. -

Tuberculose des bronches périphériques. Expression bronchographique et anatomique sur 100 documents d'exérèse.
Rev. Tub., 1955 - 19 - N° 8 - 9 - 947-964.

CHEBAT J. -

Etude bronchographique de la réhabitation thoracique après exérèse pulmonaire partielle.
Thèse - Paris 1956

CRELLIN J.A., LEHMAN J., MASS D. et CURRY J. -

Bronchographic studies in bronchiectasis before and after pulmonary resection.
Am. Rev. of Tub. - May 1954 - 69 - N° 5

ETTINGER A. et COU. -

Modifications bronchiques et bronchectasies après résection pulmonaire.
Radiology, - 1952 - 59 - 668.

FORSTER E., LEVY J.G., WOLF E. et ASSOUAD M. -

La reconstruction architecturale artificielle du poumon après exérèse partielle de parenchyme.
Mém. de l'Acad. de Chir. 1954 - 80 - N° 15-16 - 437

HERTZOG E. -

Contribution à l'étude radiologique de la réexpansion pulmonaire et de la réhabitation thoracique après exérèse.
Mém. d'Elec.-Rad. - Paris 1955.

HERZOG et Coll. -

Quelques aspects endoscopiques des bronches après lobectomies et pneumonectomies.
Rev. Tub. 1950 - 14 - N° 9 - 10 - 826 - 831.

LATARJET M. et MAGNIN F. -

Anatomie médico-chirurgicale du poumon.
Doin Paris 1956.

LYNN. -

The bronchus stump.
J. of Thor. Surg. 1958 - 36 - 70

MATHEY J., OUSTRIERES G. et NATALI J.P. -

La topographie bronchique après résection pulmonaire partielle.
Sem. Hôp. (Ann. de Chir.) 1955 - N° 11 - 671.

PERSONNE C., GILBERT J. et CHEBAT J. -

Aspects bronchographiques après exérèse pulmonaire.
Revue Tub. 1956 - 20 - N° 5 - 476 - 487.

SOULAS A. et MEIROVICI M. -

Moignons et fistules bronchiques après exérèses en tuberculose pulmonaire.
Ann. Oto-laryng. - 1955 - 72 - N° 8 - 9 - 687 - 693.

TSAI S.H., SUMMER S. COHEN et YUE W. Y. -

Bronchographic patterns following resection for pulmonary tuberculosis.
Am; Rev. of Resp. Dis. Janv. 1960 - 81 - N° 1 - 26 - 42.

WALLACE J.E. et PILMAN R. -

Bronchographic studies after resection for pulmonary tuberculosis.
Thorax, Juin 1956 - 11 - 149.

TABLE DES MATIERES.

Introduction 1

Matériel et Méthode 3

Etude analytique des Bronchographies post-opératoires 8

Les exérèses droites 9

Les exérèses gauches 25

Les décortications associées 39

Les thoracoplasties associées 40

Etude du moignon d'amputation 42

Confrontation des résultats bronchographiques avec ceux des autres examens post-opératoires 48

La bronchoscopie 48

La spirographie 52

Conclusions 55

Bibliographie .....

TABLE DES MATIÈRES.

Introduction 1

Matériel et Méthode 3

Etude analytique des Bronchographies post-opératoires 6

Les exérèses droites 6

Les exérèses gauches 25

Les décortications associées 32

Les thoracoplasties associées 40

Etude du moignon d'amputation 42

Confrontation des résultats bronchographiques avec ceux des autres examens post-opératoires 46

La bronchoscopie 46

La spirographie 52

Conclusions 56

Bibliographie .....



AGEMP
POLYCOPIE
8, rue Dante
PARIS-V•
Téléphone : ODÉon 58-9(